

Anales Oftalmológicos

■ Tomo VI Vol. V N°1-2-3 2014 ■ ISSN 0716-7288

■ Editorial

■ EDICIÓN ESPECIAL
N° 1-2-3 año 2014

■ Matucana esquina
Huérfanos

LS
SAVAL

Ancolich



Unidad | **Oftalmología**

SAVAL

Innovación y tradición al servicio de la salud visual

Planta Farmacéutica Saval

Tecnología de Punta

Certificada según normas
Internacionales



GARANTÍA
IN✓IMA

www.saval.cl

CONTENIDOS

4.- EDITORIAL

Mauricio Aguirre B.

5.- REQUISITOS PARA PUBLICAR

7.- MONOGRAFÍA: ROL DE LA INDOCIANINA EN ENFERMEDAD DE VOGT-KOYANAGI-HARADA

Tomás Rojas V., Cristian Cumsille U., Edgardo Sanchez F.

10.- RETINOBLASTOMA

Lara Díaz A., Cristian Cumsille U.

18.- REVISIÓN BIBLIOGRÁFICA SHAKEN BABY SYNDROME

Constanza Pérez S.

33.- SINDROME DE DISPERSION PIGMENTARIA Y GLAUCOMA PIGMENTARIO: LA EVOLUCION DE LOS ESTUDIOS

Mauricio Aguirre B., Gonzalo Valenzuela S., Rodrigo Castillo I., Fernando Contreras G.

39.- SUERO AUTÓLOGO EN PATOLOGÍA DE SUPERFICIE

Lara Díaz A., Cristian Cumsille U.

44.- DESPRENDIMIENTO DE RETINA REGMATÓGENO PEDIÁTRICO

Sofía Vásquez H., Andrés Contreras O.

49.- MATUCANA ESQUINA HUERFANOS, La Esquina del Clínico:

¿Es el "Tango" un buen baile?

Rodrigo Lacroix U.

DIRECTOR

Dr. Santiago Barrenechea Muñoz

EDITOR

Dr. Javier Corvalán Rinsche

COMITÉ EDITORIAL

Dr. Miguel Kottow Lang

Dr. Edgardo Sánchez Fuentes

Dr. Cristian Cumsille Ubago

Dr. Raúl Terán Arias

Dr. Rolf Raimann Saelzer

DISEÑO Y DIAGRAMACIÓN

Laboratorios SAVAL

EDITORIAL

ROTACIONES COMO PARTE DE LA FORMACIÓN DEL OFTALMÓLOGO

Con la finalización del curso de formación no acaban las oportunidades de compartir experiencias formativas con otros centros, es el momento tal vez ideal para solicitar una rotación fuera de nuestro Hospital. Esta medida está contemplada en el plan de formación de todos los becados de oftalmología en Chile.

Comenzamos nuestro periodo de formación como especialistas, muchas veces en un Hospital distinto al que fue en pregrado, iniciando un nuevo período en nuestra vida como médicos, siempre con mucho entusiasmo de cumplir a cabalidad este nuevo desafío. En los tres años que dura la residencia adquirimos toneladas de conocimientos y destrezas que van a marcar nuestro futuro profesional, pero no solo eso, también nos adecuamos a una forma de trabajar en equipo en donde cada centro tiene un sello personal, nos adecuamos con el personal y nuestros docentes, esto inevitablemente crea lazos que van más allá de lo formativo.

Durante mis primeros años de formación no consideraba la opción de salir de mi Hospital, este me entregaba todo lo necesario para mi formación, un lugar que es envidiable en el ambiente humano, excelentes docentes y algo importante; siempre me consideraron y trataron como “un colega en formación”. ¿Entonces, por qué solicitar rotaciones fuera de mi centro?. No siempre es una decisión fácil de tomar; a veces por comodidad, otras por incertidumbre a un nuevo ambiente, sin embargo pude escuchar siempre recomendaciones positivas.

En mi experiencia personal, tuve la suerte de poder rotar en tres centros distintos a mi Hospital (Barros Luco Trudeau); departamento de Úvea del Hospital del Salvador, departamento de Córnea del Hospital San Juan de Dios y departamento de Retina de la APEC en Ciudad de México. Todos grandes lugares de conocida trayectoria en la formación de especialistas en oftalmología, pero desconocido en lo formal para mí durante mis primeros dos años de residencia, solo tenía noción de ellos por lo que comentaban mis compañeros de beca en aquellas tardes de clases en la sociedad.

En estos tres centros viví la experiencia de conocer modalidades distintas de trabajar, adquirí nuevos conocimientos y destrezas, conocí a grandes docentes y se crearon lazos que permanecerán en el tiempo. Sin duda alguna, estas experiencias complementan la formación de cualquier residente en todos los sentidos y amplía nuestra visión de como se practica la oftalmología fuera del hogar.

Mauricio Aguirre Baez
Médico Oftalmólogo
Hospital Barros Luco-Trudeau

REQUISITOS PARA PUBLICACIÓN

- En los ANALES OFTALMOLÓGICOS se publicarán, en lo posible, artículos originales inéditos que se envíen y sean aceptados por el Comité Editorial.
- El objetivo de los Anales es servir de tribuna para los trabajos científicos, experiencias personales, revisiones bibliográficas, casos interesantes, mesas redondas y puestas al día para oftalmólogos generales. También para artículos de otras especialidades que tengan relación con el campo ocular.
- Los Anales Oftalmológicos serán además tribuna para publicaciones culturales, obituarios, homenajes o cualquiera otra materia que sea considerada de interés por el Comité Editorial.
- Los artículos enviados para su publicación serán estudiados por los editores quienes resolverán si estos pueden:
 - Ser publicados.
 - Ser devueltos a sus autores para revisión.
 - Ser rechazados.
- Los trabajos deben estar escritos en Word o equivalente, en CD, más 2 copias escritas en papel, material que no será devuelto.
- El título del artículo que encabezará el trabajo debe ir en letras mayúsculas.
- El nombre y apellido de los autores deberá ir debajo del título.
- El lugar de trabajo de los autores y su función deberá ir al final de la primera página a la izquierda (al pie).
- Al final del artículo debe ir el nombre y dirección del primer autor.
- Se deberán seguir las normas internacionales para publicar especialmente en lo que dice relación con el manejo de la bibliografía. Las citas bibliográficas son de exclusiva responsabilidad de los autores, no serán verificadas por los editores.
- Todo trabajo deberá ir acompañado de un resumen en español de no más de 20 líneas que permita a los lectores informarse del contenido del trabajo.

- Las fotografías, cuadros o tablas y su correspondiente leyenda deben ser remitidas digitalizadas en blanco y negro o color según corresponda. El número de la foto y su ubicación deberán ir explicitados en la fotografía y en el texto.
- En casos excepcionales, el Comité Editorial podrá admitir trabajos que no sigan con las normas internacionales para publicación, siempre que sean considerados de especial interés.

La correspondencia debe ser dirigida a:
Anales Oftalmológicos Casilla 75-D
o a analesoftalmologicos@saval.cl
Santiago – Chile

Reservados todos los derechos. Se prohíbe la reproducción total o parcial en forma alguna de los artículos contenidos en este número, sin autorización por escrito del titular del Copyright. (Laboratorios SAVAL S.A.) ISSN 0716-7288.

MONOGRAFÍA: ROL DE LA INDOCIANINA EN ENFERMEDAD DE VOGT-KOYANAGI-HARADA

Tomás Rojas V., Cristian Cumsille U., Edgardo Sanchez F.

RESUMEN

Objetivo: Mediante una pequeña revisión explicar y destacar la importancia de la angiografía con Indocianina en la enfermedad de Vogt-Koyanagi-Harada (VKH)
Método: Revisión de los principales artículos de series de casos, ensayos clínicos y estudios en animales que se encuentren publicados en LILACS, EMBASE y Pubmed.
Conclusión: Mediante los hallazgos específicos aportados por la indocianina podemos prevenir que patologías que pensamos están siendo tratadas en forma adecuada progresen de manera sub clínica empeorando el pronóstico visual de nuestros pacientes

La enfermedad de Vogt-Koyanagi-Harada (VKH) corresponde a una uveítis granulomatosa bilateral que afecta principalmente la coroides y que invariablemente parte en el estroma coroideo, conociéndose como coroiditis estromal primaria.¹ El proceso inflamatorio puede ser silente, no produciendo manifestaciones clínicas detectables. Cuando la condición se vuelve clínica, las manifestaciones más comunes se presentan como panuveítis que compromete principalmente el polo posterior, papilitis y desprendimientos serosos de retina. La enfermedad corresponde a una respuesta autoinmune mediada por TH-1 que atacan los melanocitos del estroma coroideo lo que explicaría por qué esta enfermedad compromete la coroides.^{2,3}

La reacción inflamatoria en el VKH puede ser algunas veces subclínica, haciendo que llegar al diagnóstico sea muy difícil cuando no contamos con test suficientemente sensibles. La mayoría de las veces la reacción inflamatoria es hiperaguda, involucrando a la retina, nervio óptico, vítreo y cámara anterior. Todas las estructuras mencionadas se comprometen secundariamente como resultado de la inflamación coroidea. Los signos clásicos de esta enfermedad responden a terapia inmunosupresora, la cual generalmente se inicia con corticoides en altas dosis.⁴⁻⁶ Después de comenzar con un tratamiento agresivo, la enfermedad se logra controlar en un lapso de 6 a 16 semanas, reduciendo la necesidad de corticoides en un periodo no menor a 8 meses según la literatura.^{7,8}

El desarrollo de un fondo de ojo en puesta de sol (Sunset glow) se reporta casi en el 100% de los casos de VKH, incluso cuando la enfermedad es tratada a tiempo y en ausencia de signos clínicos gracias al tratamiento.⁹⁻¹¹ Lo anterior sugiere que hay un avance silente de la inflamación coroidea, de lo que se puede concluir que muchas veces el tratamiento después de la etapa aguda suele ser insuficiente y no logra frenarse del todo la respuesta autoinmune.¹²

Antes del desarrollo de la angiografía con indocianina (ICG), solo existía como método de imágenes para el seguimiento de estos pacientes la ultrasonografía, que era capaz de entregar con muy baja sensibilidad engrosamientos coroideos en casos muy sintomáticos. Con el advenimiento de la ICG, se logró encontrar un método que permite detectar focos de inflamación coroidea estromal.¹³ La ICG es en la actualidad el método más apropiado para investigar enfermedades de base inflamatoria en la coroides, y es lo suficientemente sensible para encontrar lesiones mínimas que generalmente son subclínicas, permitiendo identificar enfermedades que están siendo subtratadas.¹⁴⁻¹⁷

Los signos que con mayor frecuencia se pueden observar en la ICG mientras nos enfrentamos a las manifestaciones agudas de un paciente con VKH, son principalmente cuatro signos clásicos que casi siempre están presentes: hiperfluorescencia de vasos coroideos, pérdida de la definición de los vasos estromales coroideos en fases intermedias o tardías, hiperfluorescencia del disco óptico y puntos oscuros de hipofluorescencia en el estroma coroideo.¹⁶

La principal contribución de la ICG en el VKH es en los casos en que se sospecha la enfermedad, pero no hay un comienzo agudo de las manifestaciones oculares o cuando estas son incompletas. En estos pacientes las

manifestaciones que predominan en la ICG son: la pérdida de la definición de los vasos estromales coroideos en fases intermedias o tardías y puntos oscuros de hipofluorescencia en el estroma coroideo, los otros dos hallazgos mencionados previamente corresponden más comúnmente a manifestaciones agudas de la enfermedad.¹⁸⁻²²

En conclusión, es importante considerar la ICG como un examen lo suficientemente sensible para permitirnos detectar casos complejos de presentaciones incompletas o subagudas, como también realizar mejores seguimientos a los pacientes que pensamos estamos tratando de forma adecuada, pero en realidad están recibiendo una dosis inferior de corticoides o inmunosupresores de la que deberían. En la actualidad el uso de la indocianina no está ampliamente difundido, pero debería considerarse de rutina en estos pacientes.

BIBLIOGRAFÍA

1. Bouchenaki N, Herbort CP. Stromal choroiditis. In: Pleyer U, Mondino B (eds). *Essentials in Ophthalmology: Uveitis and Immunological Disorders*. 1st ed. Berlin, Heidelberg, New York: Springer; 2004: 234-253.
2. Sugita S, Takase H, Taguchi C, Imai Y, Kamoi K, Kawaguchi T, et al. Ocular infiltrating CD4+ T cells from patients with Vogt-Koyanagi-Harada disease recognize human melanocyte antigens. *Invest Ophthalmol Vis Sci*; 2006;47:2547-2554.
3. Damico FM, Cunha-Neto E, Goldberg AC, IwailK, Marin ML, Hammer J, et al. T-cell recognition and cytokine profile induced by melanocyte epitopes in patients with HLA-DRB1*0405-positive and -negative Vogt-Koyanagi-Harada uveitis. *Invest Ophthalmol Vis Sci*; 2005;46:2465-2471.
4. Sonoda S, Nakao K, Ohba N. Extensive chorioretinal atrophy in Vogt-Koyanagi-Harada disease. *Jpn J Ophthalmol*; 1999;43:113-119.
5. Rao NA. Treatment of Vogt-Koyanagi-Harada disease by corticosteroids and immunosuppressive agents. *Ocul Immunol Inflamm*; 2006;14:71-72.
6. Bouchenaki N, Morisod L, Herbort CP. Vogt-Koyanagi-Harada syndrome: importance of rapid diagnosis and therapeutic intervention. *Klin Monbl Augenheilkd*; 2000;216:290-294.
7. Nussenblatt RB. Vogt-Koyanagi-Harada syndrome. In: Nussenblatt RB, Whitcup SM (eds). *Uveitis: Fundamentals and Clinical Practice*. 3rd ed. Philadelphia: Mosby; 2004: 324-338.
8. Rao NA, Inomata H, Moorthy RS. Vogt-Koyanagi-Harada syndrome. In: Pepose JS, Holland GN, Wilhelmus KR (eds). *Ocular Infection and Immunity*. 1st ed. St. Louis: Mosby; 1996: 734-753.
9. Tugal-Tutkun I, Ozyazgan Y, Akova Y, Sullu Y, Akyol N, Soylu M, et al. The spectrum of Vogt-Koyanagi-Harada disease in Turkey: VKH in Turkey. *Int Ophthalmol*; 2007;27:117-123.
10. Keino H, Goto H, Usui M. Sunset glow fundus in Vogt-Koyanagi-Harada disease with or without chronic inflammation. *Graefes Arch Clin Exp Ophthalmol*; 2002;240:878-882.
11. Yang P, Wang H, Zhou H, Huang X, Zhong H, Chen L, et al. Clinical manifestations and diagnosis of Vogt-Koyanagi-Harada syndrome. *Zhonghua Yan Ke Za Zhi*; 2002;38:736-739.
12. Foster DJ, Cano MR, Green RL, Rao NA. Echographic features of the Vogt-Koyanagi-Harada Syndrome. *Arch Ophthalmol*; 1990;108:1421-1426.
13. Bouchenaki N, Cimino L, Auer C, Tao Tran V, Herbort CP. Assessment and classification of choroidal vasculitis in posterior uveitis using indocyanine green angiography. *Klin Monbl Augenheilkd*; 2002;219:243-249.
14. Herbort CP, Mantovani A, Bouchenaki N. Indocyanine green angiography in Vogt-Koyanagi-Harada disease: angiographic signs and utility in patient follow-up. *Int Ophthalmol*; 2007;27:173-182.
15. Kawaguchi T, Horie S, Bouchenaki N, Ohno Matsui K, Mochizuki M, Herbort CP. Suboptimal therapy controls clinically apparent disease but not subclinical progression of Vogt-Koyanagi-Harada disease. *Int Ophthalmol*; 2010;30:41-50.
16. Miyanaga M, Kawaguchi T, Miyata K, Horie S, Mochizuki M, Herbort CP. Indocyanine green angiography findings in initial acute pretreatment Vogt-Koyanagi-Harada disease in Japanese patients. *Jpn J Ophthalmol* 2010;54:377-382.
17. Bascak K, Wen DS, Chee SP. Concomitant choroidal inflammation during anterior segment recurrence in Vogt-Koyanagi-Harada disease. *Am J Ophthalmol*; 2008;145:480-486.
18. Howe L, Stanford M, Graham E, Marshall J. Indocyanine green angiography in inflammatory eye diseases. *Eye* 1998;12:761-767.
19. Harada T, Kanbara Y, Takeuchi T, Niwa T, Majima T. Exploration of Vogt-Koyanagi Harada syndrome by infrared choroidal angiography with indocyanine green. *Eur J Ophthalmol*; 1997;7:163-170.
20. Oshima Y, Harino S, Hara Y, Tano Y. Indocyanine green angiographic findings in Vogt-Koyanagi-Harada disease. *Am J Ophthalmol*; 1996;122:58-66.
21. Okada AA, Mizusawa T, Sakai J, Usui M. Videofunduscopy and videoangiography using the scanning laser ophthalmoscope in Vogt-Koyanagi-Harada syndrome. *Br J Ophthalmol*; 1998;82:1175-1181.
22. Bouchenaki N, Herbort CP. The contribution of indocyanine green angiography to the appraisal and management of Vogt-Koyanagi-Harada disease. *Ophthalmology* 2001;108:54-64.

RETINOBLASTOMA

Lara Díaz, A.¹, Cristian Cumsille U.²

RESUMEN

Objetivo: Revisión de la bibliografía disponible respecto a los aspectos clínicos del Retinoblastoma.

Método: Revisión bibliográfica.

Resultados: Desde su primera descripción por parte de Petrus Pawius en Amsterdam en 1657, el retinoblastoma se ha convertido en un modelo para el estudio de múltiples cánceres. Su fisiopatología es bien conocida gracias a Knudson y su hipótesis "Two Hits". Los tratamientos han variado durante los años, siempre con la premisa de salvar la vida, luego el órgano y su funcionalidad. Múltiples son las clasificaciones disponibles, pero la más importante es la Internacional desarrollada en 2003, ya que provee un adecuado tratamiento y establece pronóstico.

Conclusiones: en la actualidad existen variados y nuevos tratamientos para afrontar el retinoblastoma, todos ellos con el principal objetivo de, primero, salvar la vida de los afectados.

Palabras clave: Retinoblastoma

INTRODUCCIÓN

El retinoblastoma es el cáncer primario ocular más frecuente, representando 4% de la totalidad de los cánceres infantiles. Su incidencia es de 1:15.000 a 1:20.000 RN vivos, y se calcula que se producen 5.000 nuevos casos al año en el mundo¹ y en Chile alrededor de 15 nuevos casos al año, según los últimos datos publicados del Programa Infantil de Drogas Antineoplásicas (PINDA)². Si la enfermedad no se diagnostica y trata oportunamente, puede generar en los niños secuelas funcionales y sociales devastadoras, y sin tratamiento es inevitablemente mortal, la que llega a un 50% de los niños con retinoblastoma a nivel mundial.¹

FISIOPATOLOGÍA

El retinoblastoma es un tumor maligno de la retina, específicamente, a diferencia de lo que se creía hasta muy poco tiempo, a partir de las células precursoras de conos³. En estas células existe una mutación en el gen RB1, ubicado en el brazo largo del cromosoma 13 (13q 14.2). Éste es un potente gen supresor de tumores, previniendo que las células se dividan y crezcan de manera descontrolada. Adicionalmente, tiene un rol en la reparación del DNA, ayudando a prevenir la acumulación de mutaciones⁴. Además de estas funciones, tiene un rol en el adecuado alineamiento de las cromátidas hermanas en el huso mitótico, permitiendo la correcta división de la información genética

1.- Médico Residente Oftalmología Universidad de Chile, Campus Occidente, Hospital San Juan de Dios.

2.- Médico Oftalmólogo del Hospital San Juan de Dios

de las células hijas y a nivel epigenético, este gen permite que otros genes supresores de tumores se puedan expresar correctamente y oncogenes queden silenciados en su expresión⁵.

CLÍNICA

Dentro del cuadro clínico, el principal motivo de consulta es la Leucocoria (60%), que puede ser detectada tanto por los padres, como por los médicos generales o pediatras. El segundo motivo de consulta o derivación es el Estrabismo (20%), el que puede ser tanto una Exotropía, como también una Endotropía. Otros síntomas y signos que pueden estar presentes en la historia clínica de los pacientes están el ojo rojo, la epifora, el edema corneal, un hipopion espontáneo, hasta llegar al Buftalmos⁶.

CLASIFICACIÓN

Existen variadas formas de clasificar al retinoblastoma¹. Por una parte, se pueden dividir en heredado y no heredado, lo que

nos permite orientar el estudio de los padres y hermanos de los casos índices, aparte de realizar el consejo genético adecuado a los padres respecto a cuáles son las probabilidades de esa misma pareja de padres de tener un nuevo hijo afectado, lo que se ilustra en las tablas 1 y 2. Por otra parte, está la clasificación clínica, la que comprende el compromiso ocular y, si existe, del compromiso sistémico. Durante 40 años se utilizó la clasificación de Reese-Ellsworth (1963), la que fue ampliamente sustituida por la Clasificación Internacional, desarrollada en 2003⁶ y que se ilustra en la tabla 3. La ventaja por sobre la anterior clasificación y la clasificación según heredabilidad, es que esta nueva clasificación permite protocolizar el tratamiento para cada etapa y establece el pronóstico de los pacientes⁷.

Riesgo de Desarrollo de Retinoblastoma en Miembros Familiares		
Presentación Clínica	Riesgo en el Hermano	Riesgo en la Descendencia
Retinoblastoma Unilateral Aislado	1%	2-6%
Retinoblastoma Bilateral Aislado	2%	Cerca del 50%
Retinoblastoma Bilateral Familiar	Cerca del 50%	50%

Tabla 1. Riesgo de Desarrollo de Retinoblastoma en Miembros Familiares

Estrategias para el Estudio Molecular de la Predisposición al Retinoblastoma				
Presentación Clínica	% de pacientes	Mecanismo Genético	Tipo de Test	Muestra Requerida
Retinoblastoma Familiar	10%	Mutación Heredada de Alelo RB1	Segregación de Alelos	DNA de sangre periférica
			Análisis de Mutaciones	DNA de sangre periférica
			FISH o Kariotipo (si no se encuentra Mutación)	DNA de sangre periférica
Retinoblastoma Bilateral Aislado	30%	Portador de Alelo RB1 originado "de novo" en las células germinales del padre (90%) o madre (10%)	Análisis de Mutaciones en DNA de sangre periférica (constitucional)	DNA de sangre periférica
			Análisis de Mutaciones en DNA tumoral si no se encuentra mutación a nivel constitucional	DNA tumoral (enucleación)
		Algunos pacientes muestran mosaicismomutacional (mutación en embriogénesis)	FISH o Kariotipo (si no se encuentra Mutación)	DNA de sangre periférica
Retinoblastoma Unilateral Aislado	60%	Mutación Somática en ambos alelos RB1 Cerca del 10% de estos puede transmitir esta mutación a su descendencia	Análisis de Mutaciones en DNA tumoral	DNA tumoral (enucleación)
			Análisis de Mutaciones en DNA de sangre periférica (constitucional) para comparar con DNA tumoral	DNA de sangre periférica

Tabla 2. Estrategias para el Estudio Molecular de la Predisposición al Retinoblastoma.

Clasificación Internacional del Retinoblastoma			
Grupo	Subgrupo	General	Características Específicas
A	A	Tumor pequeño	Tamaño \leq 3mm
B	B	Tumor más Grande	Tamaño $>$ 3mm o
		Macular	Tumor Macular a \leq de la fóvea
		Yuxtapapilar	Tumor Yuxtapapilar a \leq 1.5mm del disco
		Líquido Subretinal	Líquido subretinal claro \leq 3mm del margen
C	C1 C2 C3	Siembra Focal	Retinoblastoma con
			Siembras subretinales \leq 3mm del margen
			Siembras Vítreas \leq 3mm del margen
			Ambos tipos de siembras a \leq 3mm del margen
D	D1 D2 D3	Siembra Difusa	Retinoblastoma con
			Siembras subretinales $>$ 3mm del margen
			Siembras Vítreas $>$ 3mm del margen
			Ambos tipos de siembras a $>$ 3mm del margen
E		Extenso	Retinoblastoma Extenso
			Ocupando $>$ 50% del Globo o
			Glaucoma Neovascular o
			Medio Opacos debido a:
			Hemorragia en Cámara Anterior
			Hemorragia en Cámara Vítrea
			Hemorragia en Espacio Subretinal
			Invasión Tumoral de
			Porción postlamina del Nervio Óptico
			Coroides
			Esclera
			Cámara anterior
Órbita			

Tabla 3. Clasificación Internacional del Retinoblastoma

COMPROMISO SISTÉMICO

Cuando existe compromiso sistémico, es decir se trata de un retinoblastoma germinal, los pacientes tienden a desarrollar tanto Retinoblastoma Trilateral como malignidades no Retinoblastomas posteriormente.

El Retinoblastoma Trilateral es el compromiso de la pineal o Pineoblastoma (también Retinoblastoma primario intracraneal ectópico), que se presenta en un 5-7% de los pacientes con Retinoblastoma bilateral y en muy pocos casos unilaterales, se presenta con síntomas neurológicos que aumentan la presión intracraneal, manifestándose con papiledema, ya que es un tumor sólido que envuelve la región para y supraselar. Esta condición posee alta tendencia a metástasis en médula espinal y una mortalidad.

DIAGNÓSTICO DIFERENCIAL⁸

Muchas enfermedades pueden representar para el clínico un reto al tratar de diferenciarlas del Retinoblastoma. Revisaremos someramente las más importantes

Enfermedad de Coats

Enfermedad de etiología desconocida que provoca depósitos de lípidos sub e intrarretinales que simulan una masa. La principal diferencia está en la coloración de las lesiones, ya que en el Coats éstas son más amarillas que blanquecinas. Además, presenta anomalías vasculares, como telangiectasias de medio o pequeño vaso. Es unilateral y afecta principalmente a hombres de entre 4 a 10 años.

Toxocariasis Ocular

En esta infección, la edad de presentación es variable (2 a 14 años), y se presenta en pacientes que han tenido contacto con la larva. De presentación unilateral, puede simular un Retinoblastoma en cualquiera de sus 3 presentaciones: granuloma periférico,

granuloma macular o endoftalmitis.

Persistencia de Vítreo Primario

Comúnmente se diagnostica al momento del nacimiento, y está asociado frecuentemente a microftalmos. Se caracteriza por la presencia de tejido fibrovascular retrolenticular, con o sin catarata secundaria. Unilateral en casi todos los casos, en los escasos casos reportados bilaterales se ha documentado un déficit de proteína C.

Hamartoma Astrocítico

La también llamada Enfermedad de Bourneville se caracteriza por presentar la Triada de Vogt, la que consiste en retraso mental, convulsiones y angiofibromas faciales. Además los pacientes presentan nódulos subependimales, fibromas ungueales, astrocitomas retinales múltiples y manchas en hoja de fresno cutáneas. Estos astrocitomas retinales son la lesión retinal más parecida al Retinoblastoma que existe.

ALTERNATIVAS TERAPÉUTICAS⁹

Para entender la base del tratamiento del Retinoblastoma, nunca se debe perder el orden de las prioridades en los resultados, el que siempre debe priorizar el salvar la vida de nuestros pacientes, para luego conservar el órgano afectado y, por último, tratar de mantener la visión¹.

Enucleación

Fue en 1809 cuando Wardrop planteó que el Retinoblastoma era un tumor de la retina y que sin tratamiento podía extenderse al nervio óptico y luego al Sistema Nervioso Central. Fue así entonces cuando se realizó la primera enucleación, pero los resultados en cuanto a mortalidad no fueron los esperados, ya que la totalidad de los niños enucleados murieron. Luego, Von Graefe agrega a la enucleación de Wardrop, una resección amplia (>5mm) del Nervio Óptico. Con

esto mejoró ostensiblemente la sobrevida, pero a expensas de muchos niños ciegos. Actualmente permanece como una opción importante. Se recomienda si el tumor se encuentra en etapa E de la Clasificación Internacional o si ha fracasado el tratamiento con Quimiorreducción asociada a Terapia Focal.

Radioterapia

Desarrollado por primera vez por Hilgartner en 1903, rápidamente desplazó a la Enucleación ya que es, incluso en la actualidad, el método regional más usado para preservar el ojo.

Consiste en la aplicación de energía radiactiva a través de un acelerador lineal, que entrega dosis estándares entre 40 y 50 Gy, recibiendo los pacientes un total de 150-200 cGy cada 4 a 5 semanas.

Presenta complicaciones locales y sistémicas importantes, la más importante de ellas es la aparición de segundos tumores no oculares.

Braquiterapia

Se usa en casos de Retinoblastomas localizados (que no envuelven el Nervio óptico o mácula), generalmente únicos, y con una limitada siembra vítrea. Para esto se usan isotopos radioactivos como Iodine-125 y rutenio-106, lo que entrega un poder localizado de 40-45 Gy, produciendo una pronta regresión del tumor.

Fotocoagulación Láser

Técnica desarrollada en 1940. Actualmente se usa un láser de 810 nm, adosado a Oftalmoscopio Indirecto. El tratamiento consiste en realizar fotocoagulación directa sobre tumores pequeños o también, realizando la destrucción de el o los vasos sanguíneos nutricios del Tumor. El 90% de los tumores pequeños se pueden curar con esta técnica como monoterapia.

Crioterapia

Descrita para el tratamiento de tumores pequeños en 1967. En la actualidad un tanto desplazada por la Fotocoagulación Láser. Se aplica frío local transescleral a la base del tumor, la que no debe ser mayor a 3mm, a una tasa de congelación de -90°C por minuto. Esto permite la cura definitiva del 95% de los pacientes tratados.

Quimioterapia

Propuesta por Reese en 1953 con la idea de disminuir la cantidad de radiación a la que se exponían los pacientes. Los primeros esquemas fueron rápidamente abandonados debido a la gran quimiotoxicidad que producían, pero con el descubrimiento del Carboplatino como potente droga contra el Retinoblastoma se inició una nueva era en la quimioterapia basada en esta nueva droga. Se usa como terapia primaria o quimiorreducción cada 3-4 semanas por 6 o más ciclos para aumentar la eficacia de las modalidades de tratamiento locales o evitar/retrasar la radioterapia externa y la enucleación.

Avances Terapéuticos

En la actualidad, se disponen de nuevas alternativas terapéuticas que buscan disminuir el efecto sistémico de la quimioterapia, como la inyección de Topotecán subtenoniano, la quimioterapia intravítrea y la Quimioterapia Intrarterial Supraselectiva¹⁰⁻¹¹. Estas alternativas han demostrado ser una excelente herramienta terapéutica adicional a la terapia convencional, tratando tanto siembras vítreas en donde el tratamiento sistémico con la quimioterapia no llega adecuadamente a las células dispersas en el vítreo, al no tener vascularización, como directamente instilando la quimioterapia a través de la arteria oftálmica, con una menor carga detectable de las drogas a nivel sistémico y, con esto, disminuyendo la toxicidad descrita previamente.


BIBLIOGRAFÍA

1. Shields CL, Shields JA. Basic understanding of current classification and management of Retinoblastoma. *Curr Opin Ophthalmol* 17:228–234.
2. Trincado A, López JP, González M, et cols. Retinoblastoma en pediatría, experiencia en un hospital pediátrico. *Rev Chil Pediatr* 2008; 79 (6): 614-622.
3. Xu, X. L. et al. *Nature* <http://dx.doi.org/10.1038/nature13813> (2014).
4. Chial H. (2008) Tumor suppressor (TS) genes and the two-hit hypothesis. *Nature Education* 1(1)
5. Benavente CA, Myer MA. Genetics and Epigenetics of Human Retinoblastoma. *Annu. Rev. Pathol. Mech. Dis.* 2015. 10:547–62
6. Grossniklaus HE. Retinoblastoma. Fifty Years of Progress. The LXXI Edward Jackson Memorial Lecture. *Am J Ophthalmol* 2014;158:875–891.
7. Murphree AL Intraocular Retinoblastoma: the Case for a New Group Classification. *Ophthalmol Clin N Am* 18 (2005) 41 – 53
8. Kim JW, Singh AD. Differential Diagnosis of Leukocoria. *Clinical Ophthalmic Oncology* 2015: Retinoblastoma, 13 DOI 10.1007/978-3-662-43451-2_2.
9. Abramson DH. Retinoblastoma: Saving Life with Vision. *Annu. Rev. Med.* 2014. 65:171–84
10. Abramson DH, et cols. Phase I/II Study of Direct Intraarterial (Ophthalmic Artery) Chemotherapy with Melphalan for Intraocular Retinoblastoma. *Ophthalmology* 2008;115:1398–1404
11. Shields CL, Shields JA, et cols. Intra-arterial Chemotherapy for Retinoblastoma in 70 Eyes. Outcomes Based on the International Classification of Retinoblastoma. <http://dx.doi.org/10.1016/j.ophttha.2014.01.026>

NICO DROPS®

NAFAZOLINA HCL - HIPROMELOSA - DEXTRAN

**Descongiona
Preserva
Lubrica**



Planta Farmacéutica Saval

Tecnología de Punta

Certificada según

normas Internacionales



Información completa para prescribir disponible para el cuerpo médico en www.saval.cl y/o a través de su representante médico.
Material promocional exclusivo para médicos y químicos farmacéuticos.

REVISIÓN BIBLIOGRÁFICA SHAKEN BABY SYNDROME

Constanza Pérez S.¹

RESUMEN

El síndrome del niño maltratado (AHT) es una forma de maltrato infantil, con una mortalidad de 25 %. Frecuentemente no tiene características clínicas específicas y no hay historia de trauma. Epidemiología: Ocurre principalmente en niños menores de cuatro años de edad, siendo la edad media los 4 meses. El abusador es normalmente hombre y con mayor frecuencia el padre del niño.

Manifestaciones Clínicas: Los motivos de consulta son: convulsiones, dificultad para respirar, apnea o letargia. Los niños con AHT pueden tener desde un examen físico normal, signos inespecíficos hasta llegar a presentar cuadros muy floridos, con riesgo vital y requerir reanimación vigorosa.

Hallazgos Oculares: Los niños víctimas de AHT normalmente tienen hallazgos oculares anormales, lo que hace esencial el examen oftalmológico si existe sospecha de abuso. Existen signos de trauma directo, tales como equimosis periorbitaria, hemorragia subconjuntival, hifema o fracturas de pared orbitaria, mientras que hay otros que orientan hacia trauma indirecto, tales como las hemorragias retinales y signos tardíos de daño directo severo como la atrofia del nervio óptico, desprendimiento de retina, cicatrices retinales y rotura coroidal.

Conclusiones: El AHT es un problema de salud pública, sin embargo el diagnóstico permanece difícil y desafiante para los médicos involucrados en la atención ya que no existen hallazgos patognomónicos de maltrato. En este cuadro en particular el oftalmólogo juega un rol decisivo detectando y previniendo mayores abusos.

INTRODUCCIÓN

El síndrome del niño maltratado o sacudido, también conocido como traumatismo craneoencefálico por maltrato o no accidental, desde ahora AHT (abusive head trauma), es una forma de maltrato infantil¹, teniendo una mortalidad de 25 % y causando más del 50% de las muertes por abuso^{1,2}.

Frecuentemente los niños con lesiones craneoencefálicas producidas de forma no accidental, se presentan con características

clínicas no específicas y sin historia de trauma, por lo que se habla de traumatismo oculto¹. El cuadro de múltiples traumas ocultos fue planteado por primera vez en 1946, luego en 1970 se definió el síndrome de shaken baby y finalmente, en 1976, Gilkes fue el primero que documentó la alta frecuencia de hemorragias retinales en este síndrome. Este concepto es muy reciente en la historia de la medicina, lo que explica cierta dificultad por parte de los médicos para sospecharlo y no empatizar con los cuidadores³.

1. Internado Electivo Oftalmología, Hospital del Salvador, U. de Chile

DEFINICIONES

AHT se define como lesiones craneales, cerebrales y espinales infligidas por terceros, resultantes de trauma contra un objeto contundente, sacudidas o una combinación de ambas fuerzas².

El clásico patrón de lesiones asociado a la fuerza de las sacudidas incluye hemorragia subdural difusa unilateral o bilateral, hemorragias retinales difusas y en varias capas y daño cerebral difuso. Este patrón es lo que se conoce como Shaken Baby Syndrome (SBS), sin embargo hay más mecanismos involucrados que solamente las sacudidas, por esto la AAP (American Academy of Pediatrics) ha recomendado el uso del término traumatismo craneoencefálico por maltrato (AHT por sus siglas en inglés)².

EPIDEMIOLOGÍA

El abuso infantil ocurre con mayor frecuencia en niños menores de cuatro años de edad². La incidencia de AHT descrita en Estados Unidos es de 17 a 29,7/100.000 personas por año^{2,4}, lamentablemente no hay aún estudios de incidencia en nuestro país. La mayoría de estos, ocurren dentro del primer año de vida, siendo la edad media los 4 meses². El abusador es normalmente hombre y con mayor frecuencia el padre del niño, con menor frecuencia se ha reportado como abusador la madre u otro cuidador⁵. Muchas de las víctimas tenían historia previa de abuso² (hasta 40% de los casos³) y se reporta en estudios retrospectivos que no se diagnosticó el AHT en aproximadamente 31% de los niños afectados, durante sus consultas anteriores⁶.

Dentro de los múltiples factores de riesgo asociados al abuso infantil, se describen con mayor importancia en el AHT los siguientes factores⁷:

Factores del niño:

- Enfermedad perinatal
- Llanto incesante
- Sexo masculino

Factores familiares:

- Antecedentes de disfunción familiar
- Madre joven
- Separación o disrupción familiar
- Antecedente de abuso en el mismo niño u otros miembros de la familia.

Otros:

- Factores económicos
- Bajo nivel educacional
- Padres solteros y jóvenes
- Situación familiar inestable
- Depresión parental, uso de drogas o violencia doméstica

MECANISMO DE DAÑO

Los niños con historia de AHT pueden tener una injuria cerebral severa, normalmente sin historia de trauma significativo y con mínimos o sin signos externos de daño².

La evidencia, obtenida de estudios en cerdos neonatos, sugiere que el cerebro de los infantes es más vulnerable a la injuria resultante de una desaceleración angular (rotacional), aumentando el daño cuando los eventos rotacionales son repetitivos [8]. Además hay características particulares que contribuyen a la susceptibilidad de los niños, que son²:

- La base del cráneo es relativamente plana, permitiendo que el cerebro se mueva más cuando se ve afectado por fuerzas de aceleración y desaceleración.
- El cráneo es más delgado y maleable, por lo que las fuerzas son transferidas con mayor éxito hacia el espacio subaracnoideo y cerebro.
- La cabeza es más grande, pesada e inestable, sostenida por un cuello más largo y más débil.
- Mayor contenido acuoso cerebral y mielinización de las fibras nerviosas aún en desarrollo.



Se aprecia el efecto de aceleración-desaceleración axial y rotacional durante el sacudimiento. Carolina Coria, Luis Canales, Paulina Ávila, Pedro Castillo, Clemente Correa, Síndrome del niño sacudido. Artículo de revisión, Rev Chil Pediatr 2007.

Se ha descrito que se produce un daño primario dado por las fuerzas rotacionales y traslacionales y un daño secundario, ocasionado por la hipoxia e isquemia cerebral, siendo este último atribuido a varios mecanismos, tales como, apnea central por daño al tronco cerebral y medula espinal cervical, actividad epileptogénica prolongada, aspiración por pérdida de los reflejos protectores de la vía aérea, entre otros^{2,1}.

La cantidad mínima de fuerza necesaria para producir el patrón característico de lesiones es desconocida².

MANIFESTACIONES CLÍNICAS

1. ANAMNESIS Y EXAMEN FÍSICO INICIAL

Los síntomas por los que normalmente consultan los cuidadores son: convulsiones, dificultad para respirar, apnea o letargia. Esto contrasta con los síntomas por los que consulta un cuidador de un niño con trauma accidental, como por ejemplo, inflamación local, preocupación de los padres, entre otros. En distintos estudios retrospectivos, se aprecia que en un 64 a un 97% de los casos

no había historia clara del evento traumático⁹. Los niños con AHT pueden tener desde un examen físico normal, signos inespecíficos hasta llegar a presentar cuadros muy floridos, con riesgo vital y requerir reanimación vigorosa⁹.

2. HEMORRAGIAS RETINALES

Las hemorragias retinales ocurren con mucha mayor frecuencia en AHT, en comparación con traumas accidentales¹⁰, alcanzando frecuencias desde 60 hasta 85% en estudios retrospectivos⁹.

Característicamente son numerosas, involucran múltiples capas de la retina y se extienden más allá del polo posterior hacia la retina periférica¹⁰. En un 20% de los casos son unilaterales¹. Las hemorragias menos severas tienen menor asociación con abuso².

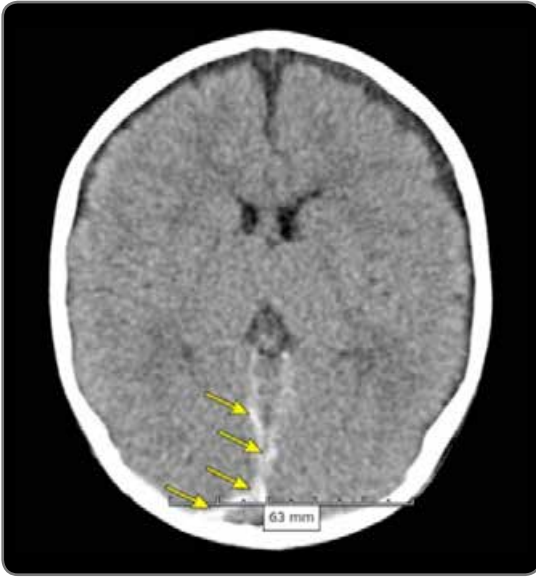
Otras manifestaciones oculares son¹:

- Hematoma periocular y hemorragias subconjuntivales
- Malas respuestas visuales y defecto pupilar aferente
- Pérdida visual en 20% de los casos aproximadamente

3. SANGRADO INTRACRANEAL

El sangrado intracraneal es una de las características del trauma no accidental, pudiendo incluir la hemorragia subdural, sangrado intraparenquimatoso, hemorragia epidural, hemorragia subaracnoidea o una combinación de estos².

Estas lesiones rara vez ocurren en pacientes que han sufrido un trauma accidental de baja energía².



Hematoma subdural agudo en niño abusado, con equimosis y fractura de cráneo y costillas
Cindy Christian MD., V Jordan Greenbaum MD, "Child abuse: Epidemiology, mechanisms, and types of abusive head trauma in infants and children", Up to Date, Oct 08, 2013.

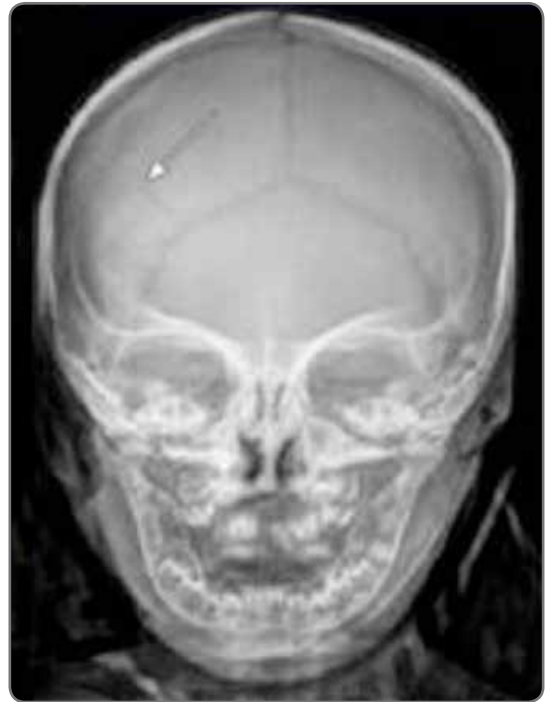La hemorragia subdural es una lesión que, cuando se produce de forma accidental, normalmente implica un trauma de alta energía. Es tres veces más frecuente en relación al abuso infantil y en los casos de AHT es la lesión encontrada de forma más frecuente⁴. Estas hemorragias normalmente son múltiples, con densidades diferentes, localizadas interhemisferios o en fosa posterior y que se extienden por la convexidad del cerebro².

Al contrario de la hemorragia subdural, la hemorragia epidural es mucho más frecuente en traumas accidentales, siendo la caída el típico mecanismo de lesión².

4. FRACTURAS DE CRÁNEO

Las fracturas de cráneo son comunes, tanto en casos de trauma accidental y como no accidental, por lo anterior deben ser evaluadas dentro del contexto clínico del paciente. Lo más frecuente es que sean lineales y comprometan el hueso parietal,

pero mientras más complejas, son más sugerentes de AHT, especialmente si no hay historia clara o congruente².



Radiografía de cráneo que demuestra fractura parietal derecha en niño abusado. "Child abuse: Epidemiology, mechanisms, and types of abusive head trauma in infants and children. Cindy Christian MD., Up to Date, Oct 08, 2013

5. FRACTURAS DE OTROS HUESOS

Aproximadamente 20 a 50% de las víctimas de AHT tienen fracturas extracraneales, encontrándose con mayor frecuencia dos tipos de lesiones²:

- Lesiones metafisiarias de los huesos largos
- Fracturas costales, especialmente las posteriores, cercanas a la articulación costovertebral.

6. EQUIMOSIS CUTÁNEAS

Los niños víctimas de AHT pueden o no presentar equimosis, particularmente alrededor de la cara. Deben provocarnos mayor preocupación aquellas en niños con

atención no ambulatoria y en lactantes, buscando signos de maltrato o alteración de la coagulación⁹.

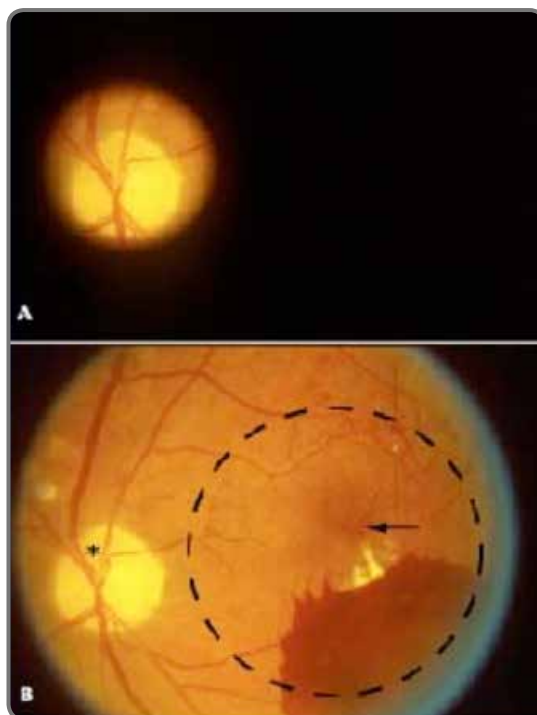
HALLAZGOS OCULARES

Los niños víctimas de AHT normalmente tienen hallazgos oculares anormales, tales como hemorragias retinales, vítreas y de la vaina del nervio óptico, plegamiento de la retina perimacular y retinosquiasis¹¹.

El examen oftalmológico es esencial en pacientes en los que se sospecha abuso. Existen signos de trauma directo, tales como equimosis periorbitaria, hemorragia subconjuntival, hifema o fracturas de pared orbitaria, mientras que hay otros que orientan hacia trauma indirecto, tales como las hemorragias retinales. Signos tardíos de daño directo severo son la atrofia del nervio óptico, desprendimiento de retina, cicatrices retinales y rotura coroidal¹¹.

La posibilidad de detectar anomalías al fondo de ojo depende de la técnica usada para el examen¹¹:

- Examen con dilatación pupilar: Es ideal para la evaluación del fondo de ojo y la toma de fotografías, sin embargo no siempre es posible debido a que puede ser necesario observar la reacción pupilar y la evolución de esta, en niños graves y comprometidos. En estos casos dilatar un ojo por vez puede ser una opción.
- Oftalmoscopia directa: aporta una visión magnificada pero limitada del fondo de ojo, que puede ayudar a detectar daño extenso pero puede impedir la detección de lesiones menos severas. Puede ser usado por médicos no oftalmólogos con buenos resultados.
- Oftalmoscopia indirecta: aporta una visión amplia binocular, que permite ver todo el polo posterior, incluyendo la periferia retinal.
- Examen post-mortem: debe ser realizado en casos en los que se produce una muerte inexplicada en un infante o existía la sospecha de maltrato previo al deceso, aunque se haya examinado al paciente antes de su muerte.



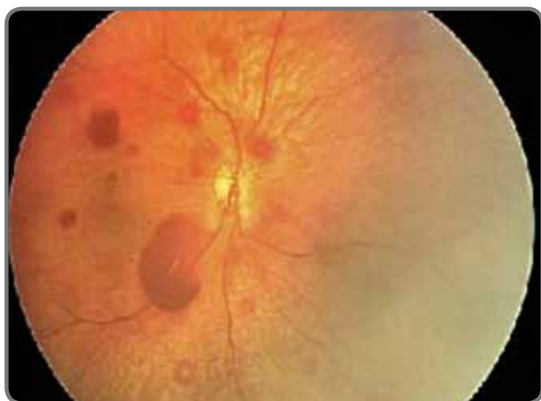Vista de un fondo de ojo con oftalmoscopia directa (A) e indirecta (B). Brian Forbes, MD, PhD, Child abuse: eye findings in children with abusive head trauma, Up to Date, Sep 05, 2013.

Idealmente, el examen oftalmológico debe realizarse dentro de las primeras 24 a 72 hrs del abuso, para que se detecten los cambios retinales transitorios. Ocasionalmente, la tomografía computada inicial puede no ser diagnóstica o incluso normal, sin embargo, la presencia de hallazgos oculares indica la necesidad de mayor estudio antes de descartar el diagnóstico de AHT¹¹.

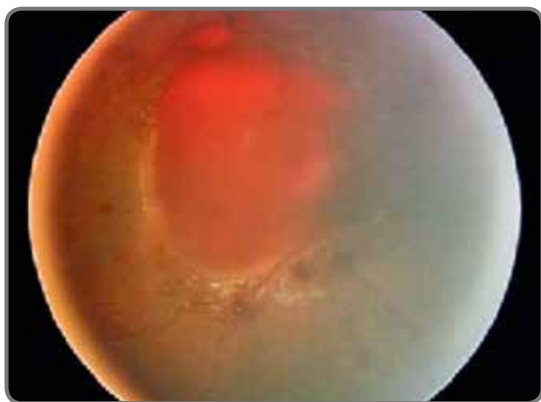
1. HEMORRAGIAS RETINALES

Las hemorragias retinales se describen en aproximadamente 85% de los casos de AHT. Son mucho más frecuentes en las autopsias de pacientes víctimas de AHT, en comparación con los niños sin secuelas neurológicas tras el abuso. La presencia de estas alteraciones no confirma el diagnóstico, sin embargo aumenta la sospecha sobre un trauma no accidental¹¹.

Cuando se enfrenta a un paciente con hemorragias retinales, es importante describir el patrón de distribución, número y tipo de hemorragia observada, ya que tiene implicancias diagnósticas y pronósticas. Además la severidad de las anomalías retinales se relaciona con la severidad de las anomalías intracraneales¹¹. En casos de AHT, las hemorragias son normalmente bilaterales y asimétricas, numerosas y se extienden hasta la ora serrata. En aproximadamente 2/3 de los casos, afectan a múltiples capas de la retina y menos frecuentemente se asocian a hemorragias vítreas^{11,4}.



Hemorragias retinales Brian Forbes, MD, PhD, Child abuse: eye findings in children with abusive head trauma, Up to Date, Sep 05,2013.

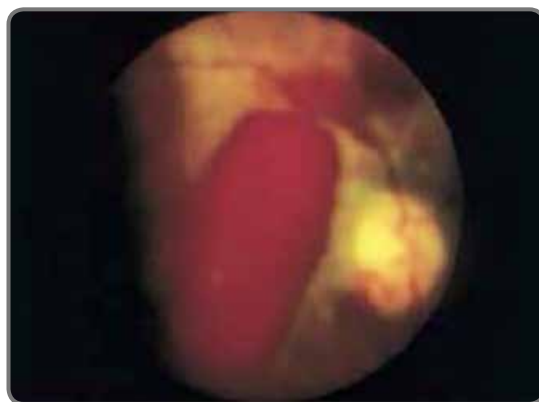

Hemorragias retinales con forma de cúpula, pueden romperse hacia el vítreo. Cindy Christian MD., V Jordan Greenbaum MD,

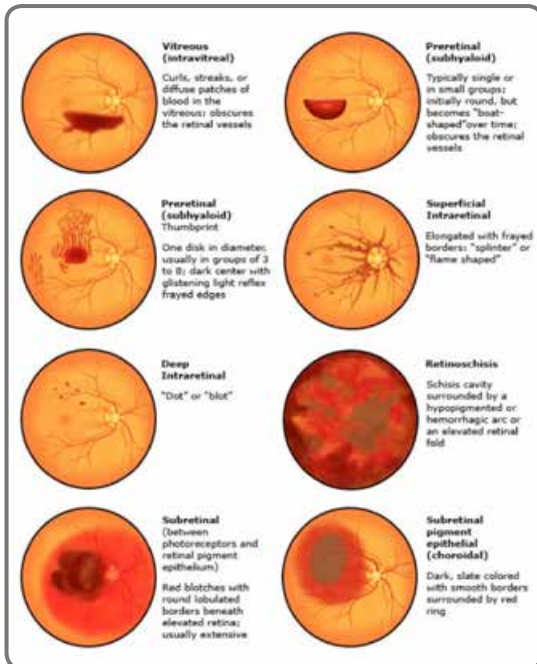
“Child abuse: Epidemiology, mechanisms, and types of abusive head trauma in infants and children”, Up to Date, Oct 08, 2013

No existe un criterio estandarizado para estratificar la gravedad de las hemorragias retinales, sin embargo se puede usar criterios como el siguiente¹¹:

- Leve: hemorragia intraretinal o preretinal limitada, peripapilar o perivascular.
- Moderada: hemorragias preretinales, intraretinales o subretinales a lo largo de la retina, puede haber papiledema pero no hemorragia vítrea ni quistes maculares hemorrágicos.
- Severa: hemorragias demasiado numerosas como para contarlas y que comprometen varias capas de la retina, presencia de quiste macular hemorrágico de más de 2 discos de diámetro.



Tipos de hemorragias retinales en niños. Cindy Christian MD., V Jordan Greenbaum MD, “Child abuse: Epidemiology, mechanisms, and types of abusive head trauma in infants and children”, Up to Date, Oct 08, 2013



No deben ser utilizadas para estimar la fecha del abuso, ya que presentan gran variabilidad en su tiempo de resolución¹¹.

El mecanismo por el cual se producen las hemorragias retinales no ha sido aclarado, sin embargo se proponen las siguientes teorías, pudiendo coexistir una o más como causales del daño en el AHT¹²:

- Aceleración y desaceleración repetitiva (sacudidas): tienen un rol primario en las hemorragias orbitarias características del AHT. El nervio óptico es más largo que la distancia entre el globo ocular y el ápice de la órbita, lo que permite que se muevan los contenidos orbitarios cuando el niño es sacudido. Además la interface vitreoretinal se sacude, dañando directamente los vasos retinales, especialmente en los lugares en los que el vítreo se encuentra más adherido a la retina. También hay disrupción de la integridad vascular y la autorregulación.
- Presión intracraneal aumentada: se postula que el aumento de la presión intracraneal produce una presión venosa aumentada, obstruyendo la vasculatura retinal, llevando finalmente a la rotura de los vasos retinales. Sin embargo hay puntos contra esta teoría tales como que en los casos de AHT no se aprecia

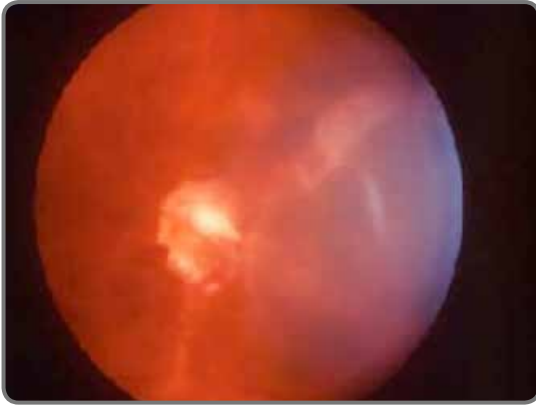obstrucción de la vena central de la retina ni de sus ramas, cuando hay aumento de la presión sin AHT no se aprecian hemorragias retinales y las venas orbitarias toleran mejor los aumentos de presión ya que carecen de válvulas, entre otros.

- Sangrado intracraneal: tal como se describe en el síndrome de Terson (recordar que el síndrome solamente se refiere a la asociación entre hemorragia retinal y subaracnoidea, sin implicar una etiología específica)
- Presión intratorácica aumentada: tal como se describe en la retinopatía de Purtscher (descrita más adelante).

2. PLIEGUES RETINALES Y RETINOSQUISIS

Un rasgo distintivo, pero no patognomónico de AHT, son los pliegues retinales circulares centrados en la macula. La presencia de pliegues retinales normalmente implica un daño severo, con resultado de muerte o secuelas neurológicas graves¹¹.

También puede ocurrir retinosquisis, tanto periférica como macular (llamada quiste macular hemorrágico), la que se observa como una hemorragia macular densa, dentro de una cavidad quística, con un interface entre los glóbulos rojos y el suero. La cavidad quística normalmente está rodeada por una zona hipopigmentada o arco hemorrágico o un pliegue retinal, que puede ser continuo (360°), discontinuo o solo un arco. La retinosquisis en los niños se produce ya que el vítreo está firmemente adherido, por lo que se tracciona y se separa la capa de fibras nerviosas y/o la membrana limitante interna ^{11,4}.



Pliegue retinal circular en AHT. Brian Forbes, MD, PhD, Child abuse: eye findings in children with abusive head trauma, Up to Date, Sep 05,

3. HEMORRAGIA VÍTREA

La presencia de una hemorragia vítrea puede obstruir la visión del fondo de ojo en detalle, esta puede presentarse inmediatamente después de la injuria o días después y debe tenerse presente ya que puede llevar a ambliopía en casos severos. De existir una hemorragia vítrea severa y densa se puede indicar una vitrectomía para permitir el desarrollo óptimo de la visión y evitar la ambliopía¹¹.

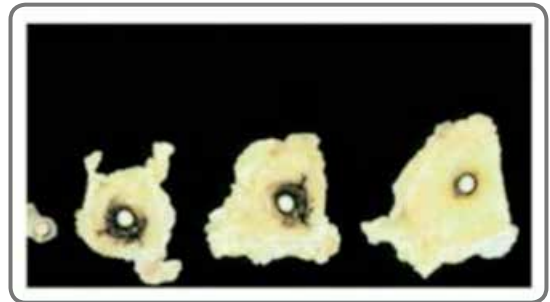
4. PAPIEDEMA

El papiledema normalmente se demora 12 a 24 horas en desarrollarse, en presencia de hipertensión endocraneana tras un trauma craneoencefálico. Por lo anterior, si se encuentra en el momento de la primera consulta, implica que hubo demora en la búsqueda de atención médica y es un signo que se ha asociado a mayor tasa de mortalidad¹¹.

5. HEMORRAGIA DE LA VAINA DEL NERVIÓ ÓPTICO

La hemorragia que se observa en la vaina del nervio óptico es un hallazgo común en AHT y no siempre se acompaña de hemorragias retinales. La extensión no se relaciona necesariamente con la gravedad

o extensión de la hemorragia intracraneal¹¹. Wyganski-Jaffe y colaboradores realizaron un estudio histopatológico postmortem y encontraron que la hemorragia de la vaina del nervio óptico era mucho más común y extensa en pacientes víctimas de AHT comparado con daño de causa accidental. Además se producía en los lugares de mayor adherencia al canal óptico y a la esclera (porciones anterior y posterior) y fue mucho menos frecuente en la porción media del nervio¹³.



Sección serial de la órbita en el síndrome de niño sacudido. Notese la hemorragia de la vaina del nervio. Wygnanski-Jaffe T, Levin AV, Shafiq A, et al. Postmortem orbital findings in shaken baby syndrome. Am J Ophthalmol 2006

6. OTROS TRAUMAS ORBITARIOS

Otros hallazgos, encontrados en autopsias de pacientes fallecidos por AHT son: hemorragia intradural del nervio óptico, hemorragia de la grasa orbitaria, hemorragia de otras vainas de pares craneales o de músculos extraoculares¹¹.

EVALUACIÓN

El diagnóstico de AHT requiere de un alto índice de sospecha, dado que los síntomas y signos iniciales son muy inespecíficos⁹.

1. ESTUDIOS DE LABORATORIO

El laboratorio es muy necesario, ya que normalmente estos niños se ven enfermos, sin embargo no tienen características clínicas

específicas y no hay historia de trauma claro⁹.

Algunos estudios que pueden aportar información para el diagnóstico son⁹:

- Hemograma y estudios de coagulación, que podrían orientar hacia un trastorno de la coagulación no diagnosticado. Recordar que la presencia de estos trastornos no excluye la posibilidad de maltrato.
- El estudio de líquido cefalorraquídeo debe ser obtenido si existe la posibilidad de meningitis como diagnóstico diferencial. La presencia de GR puede indicar injuria intracraneal. Se cree que en un futuro será de mayor utilidad para la búsqueda de marcadores neurales tales como la enolasa neuroespecífica, S100B y proteína básica de mielina (también podrían encontrarse en la sangre). Se postula que su presencia en el LCR o en la sangre tendría una sensibilidad de 79% y una especificidad de 100%, ayudando a determinar que niños requerirían mayor estudio⁴.
- Electrolitos, función hepática y renal, principalmente para evaluar daño a otros órganos y anomalías metabólicas.

2. IMAGENOLÓGIA

Las neuroimágenes son esenciales en la evaluación de todo niño en que se sospecha AHT. Ayuda a establecer el diagnóstico, la extensión y aporta una sugerencia sobre el tiempo de evolución de las lesiones⁹.

La tomografía computada de cerebro sin contraste, con ventana ósea y cerebral, se recomienda para la evaluación inicial de estos niños, ya que está disponible ampliamente y reconoce las injurias que requieren de una intervención inmediata⁹.

La resonancia nuclear magnética sin contraste, se recomienda para la evaluación de pacientes asintomáticos y para el seguimiento de víctimas de AHT. Es superior al TAC para documentar el patrón, la extensión y datar el origen de las lesiones⁹.

3. RADIOGRAFÍAS

Debe solicitarse radiografías del esqueleto axial (tórax, pelvis, cráneo, columna cervical y lumbar) y de huesos largos (húmero, fémur, tibia y fibula, radio y ulna) para buscar lesiones nuevas y antiguas⁹.

4. EVALUACIÓN POR OFTALMÓLOGO

Todo niño en que se sospecha AHT debe tener un fondo de ojo, realizado por oftalmólogo para identificar lesiones oculares características⁹ (médicos no oftalmólogos fallan en detectar lesiones en un 29% de los casos, aproximadamente¹¹). Además la documentación fotográfica de estas lesiones puede ser de ayuda como prueba durante un juicio.

DIAGNÓSTICO

Establecer el mecanismo de las lesiones sospechosas es fundamental, ya que es indispensable para salvar la vida del niño y por otro lado las consecuencias de un error diagnóstico y falsas acusaciones, son devastadoras para el paciente y su familia⁹.

No existen lesiones patognomónicas de AHT, sin embargo hay hallazgos clínicos que nos orientan al diagnóstico, tales como¹⁴:

- Historia inadecuada, no consistente con las lesiones o ausente.
- Apnea o convulsiones en la primera consulta
- Fracturas costales, metafisiarias o de huesos largos
- Hemorragias retinales
- Hemorragia subdural
- Fracturas de cráneo asociadas a injuria intracraneal
- Isquemia cerebral demostrada con neuroimágenes

También hay combinaciones que aumentan la probabilidad de que el origen de las lesiones sea no accidental, tales como¹⁵:

- Baja probabilidad: lesión intracraneal aislada
- Moderada probabilidad: lesión intracraneal asociada a fractura de huesos largos
- Alta probabilidad: lesión intracraneal asociada a hemorragia retinal, fractura costal, apnea y/o convulsiones.

Existen estudios para evaluar la posibilidad de AHT según los hallazgos oculares. Una revisión de 20 estudios observacionales, que comprendió 1948 niños, 242 con lesiones no intencionales y 973 víctimas de AHT, encontró lo siguiente¹⁶:

- Las hemorragias intraoculares se encuentran en 44 a 100% de los casos de AHT pero solo en 0 a 10% de los casos de trauma accidental. La sensibilidad del hallazgo es de 75% y la especificidad de 94% para abuso infantil. La especificidad aumenta si la hemorragia es bilateral, prerretinal, periférica y moderada a severa.
- Los pliegues retinales y la retinosquisis se ven en un pequeño porcentaje de los niños víctimas de AHT y se ven con mayor frecuencia en las autopsias. No fueron descritos en niños con trauma accidental, por lo que se postulan como altamente específicos de AHT.
- La hemorragia de la vaina del nervio óptico fue descrita en 50% de los niños víctimas de AHT versus 29% de los niños con trauma accidental, siendo este un signo menos específico de abuso.

Por lo anterior, frente a la sospecha de AHT, se debe llevar a cabo una evaluación completa y multidisciplinaria⁹.

DIAGNÓSTICO DIFERENCIAL

Existe una variedad muy amplia de diagnósticos diferenciales para las lesiones encontradas en el abuso infantil, sin embargo, es necesario recalcar que la presencia de cualquiera de

estos diagnósticos no excluye la posibilidad de un AHT concomitante.

1. TRAUMA CRANEOENCEFÁLICO ACCIDENTAL

El trauma accidental comparte muchas características clínicas con el AHT, sin embargo se sospecha abuso por la combinación de historia no concordante y lesiones características⁹.

Las lesiones son normalmente menores en número, menos extensas y concordantes con la energía y mecanismo de trauma. Además destaca que en niños con historia de abuso, es más frecuente encontrar lesiones en distintos estadios, tales como hematomas subdurales de distintas densidades^{9,11}.

2. TRAUMATISMO AL NACER

El parto puede provocar tanto hematomas subdurales como hemorragias retinales, esto se ha visto tanto en cesáreas como en partos naturales, pero es de mayor frecuencia en partos instrumentalizados (vacuum o fórceps). Normalmente las lesiones son localizadas, pequeñas y se resuelven dentro del primer mes de vida⁹.

Dentro de los niños examinados con fondo de ojo en las primeras 24 horas de vida, se describen hemorragias retinales en un rango de 20 a 30 % de los casos. Pueden ser numerosas y extenderse a la periferia, similares a los del AHT. La hemorragia subretinal es rara y la retinosquisis no se asocia a estos traumatismos¹¹.

3. HEMORRAGIA INTRACRANEAL

La hemorragia intraocular puede ocurrir en asociación con una hemorragia intracraneal y la elevación consiguiente de la presión intracraneal, aunque normalmente la severidad de la hemorragia retinal es limitada e ipsilateral. Esto es conocido como síndrome de Terson, generalmente secundario a la rotura de un aneurisma cerebral, pero es muy inusual su presentación en niños¹¹.

4. ALTE (APPARENT LIFE-THREATENING EVENT)

Los niños que mueren por ALTE comparten muchas características con los niños víctimas de AHT, tal como la falta de una historia clara que explique el deceso. Sin embargo, por definición, el diagnóstico de ALTE requiere la exclusión del trauma tanto por historia, examen físico o autopsia^{9,11}.

5. TRASTORNOS DE LA COAGULACIÓN

Las hemorragias intracraneales pueden ocurrir en pacientes con trastornos de la coagulación de forma espontánea o tras una injuria. Las hemorragias retinales encontradas en estos pacientes normalmente son pequeñas, escasas y confinadas al polo posterior. Estas manifestaciones son más comunes en pacientes con hemofilia y mucho menos frecuentes en presencia de otros trastornos de la coagulación (trombocitopenia, déficit de vitamina K, déficit de otros factores de coagulación, leucemia)^{9,11}.

En los pacientes con leucemia se pueden observar hemorragias retinales más severas, sin embargo, normalmente se encuentran en un contexto mucho más grave asociado a su enfermedad de base y además presentan con frecuencia infiltrados leucémicos al examen retinal¹¹.

Es necesario recordar también que la cascada de la coagulación se puede ver afectada como consecuencia de un traumatismo craneoencefálico grave¹¹.

6. SEPSIS

En algunos pacientes críticos, cursando un cuadro séptico, se han descrito hemorragias retinales, pero normalmente son escasas (menos de cinco) y se encuentran en el contexto clínico de un paciente grave¹¹.

7. ALTERACIONES METABÓLICAS

La aciduria glutárica tipo 1 es una condición metabólica, de herencia autosómica recesiva, que comparte características clínicas con el AHT, tales como la hemorragia subdural

tras un trauma craneoencefálico menor, sin embargo se diferencia con el estudio de laboratorio, imágenes y screening urinario^{9,11}. Otras condiciones que pueden causar hemorragias intracraneales o retinales, pero con mucha menor frecuencia, son: meningitis, malaria cerebral, galactosemia, hipertensión, aneurismas intracraneales y linfocitosis hemofagocítica⁹.

8. COMPRESIONES TORÁCICAS

La reanimación cardiopulmonar rara vez se ha asociado a hemorragias retinales moderadas en niños⁹.

La retinopatía de Purtscher consiste en que tras un aumento severo y brusco de la presión intratorácica se producen anomalías intraoculares, probablemente relacionadas a la activación del complemento, microembolización e infartos de fibras del nervio óptico, sin embargo rara vez se ve asociado a AHT, probablemente en estos casos se produce por la misma compresión torácica causante de las fracturas costales observadas. No hay un caso reportado de este síndrome tras la reanimación cardiopulmonar en niños¹¹.

MANEJO

El manejo es similar al de todos los pacientes con sospecha de cualquier tipo de abuso, para lo que se requiere de un equipo multidisciplinario y cooperación de los servicios de protección al menor y del estado⁹.

Todos estos pacientes requieren seguimiento por oftalmólogo, la frecuencia dependerá del tipo de lesión y de la evolución. Los niños con hemorragias retinales en forma de cúpula requieren seguimiento a corto plazo, en 3 a 4 semanas posterior a la injuria, ya que presentan riesgo de que la hemorragia pueda comprometer al vítreo y por ende, la visión¹¹.

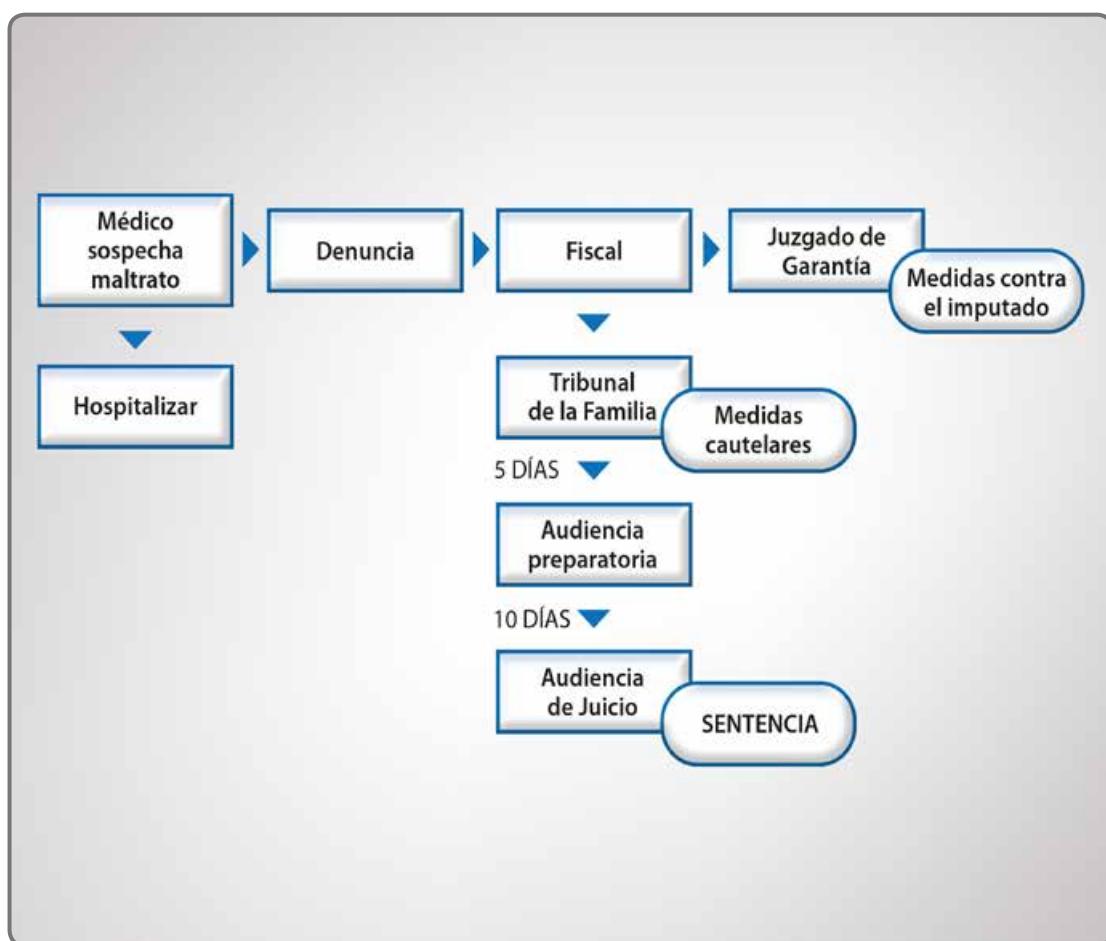
El potencial visual de estos niños se encuentra limitado por las secuelas retinales pero principalmente por las secuelas del sistema nervioso central, por lo que es necesario el tratamiento de los errores de refracción y de

la ambliopía para permitir el desarrollo del máximo potencial visual¹¹.

La mortalidad de estos pacientes es de aproximadamente 13 a 23% según diversos estudios, relacionándose con la presencia de una escala de Glasgow inicial baja³⁻⁵, hemorragias retinales, hemorragia cerebral intraparenquimatosa o edema cerebral⁹. En cuanto a los hallazgos oculares, se relaciona con mayor mortalidad la presencia de, mala visión al momento inicial, pobre respuesta

pupilar, papiledema y hemorragias retinales o pliegues retinales difusos¹¹.

La morbilidad de estos pacientes es significativa, aproximadamente 55% presenta déficit neurológico persistente y 65% déficit visual, principalmente a causa de alteración de la corteza visual. Las secuelas radiológicas incluyen: infartos, atrofia cerebral, encefalomalacia, hidrocefalia y hemorragia subdural crónica^{9,4}.



Se resume el procedimiento médico-legal ante un caso de maltrato infantil. Carolina Coria, Luis Canales, Paulina Ávila, Pedro Castillo, Clemente Correa, Síndrome del niño sacudido. Artículo de revisión, Rev Chil Pediatr 2007.

PREVENCIÓN

La implementación de estrategias de prevención que sean costo-efectivas es todo un reto.

La prevención primaria comprende educación pública a gran escala. En Estados Unidos se desarrolló un programa corto e intensivo de educación a todos los padres previo al alta de sus hijos recién nacidos, en el que se describían los riesgos de sacudir violentamente a los niños y enseñaba formas alternativas para manejar el llanto persistente. Se reportó un descenso de un 47% de los casos de AHT de la región¹⁷.

La prevención secundaria está dirigida a la población en riesgo de maltrato, pero no hay ningún estudio específico sobre la efectividad de este tipo de programas⁹.

existen hallazgos patognomónicos de maltrato, por lo que la evaluación y el diagnóstico debe ser realizado por un equipo interdisciplinario, que tenga como objetivo la protección del menor abusado y del resto de los niños en peligro, la detección temprana de pacientes en riesgo de maltrato e idealmente, la implementación de un adecuado sistema de prevención primaria como programa estatal.

CONCLUSIONES

El Síndrome de Shaken Baby, tratado aquí como AHT, es un problema de salud pública, por ser causa importante de mortalidad y morbilidad en niños y lactantes. Sin embargo, el diagnóstico permanece difícil y desafiante para los médicos involucrados en la atención de estos pequeños, debido a los síntomas y signos inespecíficos iniciales, a la falta de historia de trauma, a la baja conciencia del problema y a los devastantes efectos de un diagnóstico erróneo (tanto por subdiagnosticar como por sobrediagnosticar).

En este cuadro en particular el oftalmólogo juega un rol decisivo detectando y previniendo mayores abusos. Sin embargo, este no es el médico de cabecera del paciente, por lo que debe ser solicitada la evaluación oftalmológica desde el momento de la primera sospecha.

Además recalcar la importancia de que el médico general, urgenciólogo o pediatra sepa hacer un buen examen de fondo de ojo, ya que frente a la sospecha y solo con un oftalmoscopio, el hallazgo en la primera consulta de un fondo de ojo alterado puede cambiar la orientación diagnóstica de manera abrupta y aumentar el grado de sospecha de AHT.

Finalmente es importante recalcar que no

BIBLIOGRAFÍA

1. Jack J. Kanski, Brad Bowling, *Oftalmología clínica*, séptima edición, editorial Elsevier Saunders, 2011, pág 885.
2. Cindy Christian MD., V Jordan Greenbaum MD, "Child abuse: Epidemiology, mechanisms, and types of abusive head trauma in infants and children", Up to Date, Oct 08, 2013
3. Jane D. Kivlin, MD, Manifestations of the shaken baby syndrome, *Current Opinion in Ophthalmology*, 2001
4. Nils K. Mungan, Update on shaken baby syndrome: ophthalmology, *Current Opinion in Ophthalmology*, 2007.
5. Starling SP, Holden JR, Jenny C. Abusive head trauma: the relationship of perpetrators to their victims. *Pediatrics* 1995.
6. Jenny C, Hymel KP, Ritzen A, et al. Analysis of missed cases of abusive head trauma. *JAMA* 1999.
7. Keenan HT, Runyan DK, Marshall SW, et al. A population-based comparison of clinical and outcome characteristics of young children with serious inflicted and noninflicted traumatic brain injury. *Pediatrics* 2004.
8. Raghupathi R, Mehr MF, Helfaer MA, Margulies SS. Traumatic axonal injury is exacerbated following repetitive closed head injury in the neonatal pig. *J Neurotrauma* 2004.
9. Cindy Christian MD, Erin E Endom MD, Child abuse: Evaluation and diagnosis of abusive head trauma in infants and children, Up to Date, Jun 03, 2013.
10. Maguire SA, Watts PO, Shaw AD, et al. Retinal haemorrhages and related findings in abusive and non-abusive head trauma: a systematic review. *Eye (Lond)* 2013.
11. Brian Forbes, MD, PhD, Child abuse: eye findings in children with abusive head trauma, Up to Date, Sep 05, 2013.
12. Brian Forbes, MD, PhD, Child abuse: anatomy and pathogenesis of retinal hemorrhages after abusive head trauma, Up to Date, Jul 25, 2013
13. Wygnanski-Jaffe T, Levin AV, Shafiq A, et al. Postmortem orbital findings in shaken baby syndrome. *Am J Ophthalmol* 2006.
14. Piteau SJ, Ward MG, Barrowman NJ, Plint AC. Clinical and radiographic characteristics associated with abusive and nonabusive head trauma: a systematic review. *Pediatrics* 2012.
15. Maguire SA, Kemp AM, Lumb RC, Farewell DM. Estimating the probability of abusive head trauma: a pooled analysis. *Pediatrics* 2011.
16. Bhardwaj G, Chowdhury V, Jacobs MB, et al. A systematic review of the diagnostic accuracy of ocular signs in pediatric abusive head trauma. *Ophthalmology* 2010.
17. Dias MS, Smith K, DeGuehery K, et al. Preventing abusive head trauma among infants and young children: a hospital-based, parent education program. *Pediatrics* 2005.
18. Carolina Coria, Luis Canales, Paulina Ávila, Pedro Castillo, Clemente Correa, Síndrome del niño sacudido. Artículo de revision, *Rev Chil Pediatr* 2007.

Oftafilm®

HIALURONATO DE SODIO 0,4%

Lágrimas viscosas

Lubricante ocular con hialuronato

Planta Farmacéutica Saval

Tecnología de Punta

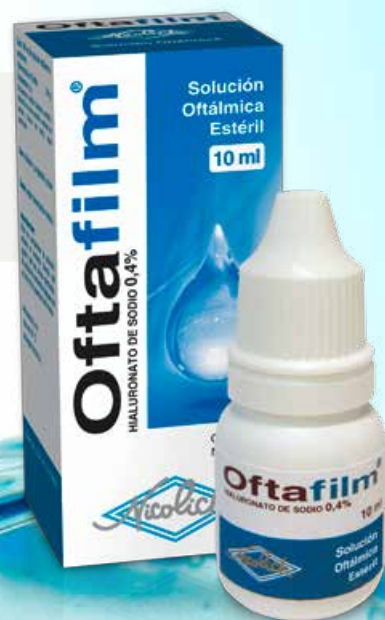Certificada según
normas InternacionalesGARANTÍA
IN✓IMA

• **OFTAFILM®** está formulado con una
osmolaridad ajustada a la lágrima¹

OFTAFILM®

HIALURONATO DE SODIO 0,4%

Presentación: envase sellado
con 10ml y sistema Drop Control,
que evita la pérdida de gotas
y asegura una dosis uniforme



1.- Data on file SAVAL

Información completa para prescribir disponible para el cuerpo médico en www.saval.cl y/o a través de su representante médico.
Material promocional exclusivo para médicos y químicos farmacéuticos.

Unidad | **Oftalmología**■ www.saval.clFabricado y distribuido por
Laboratorios Saval S.A.

SINDROME DE DISPERSION PIGMENTARIA Y GLAUCOMA PIGMENTARIO: LA EVOLUCION DE LOS ESTUDIOS

Mauricio Aguirre Báez¹, Gonzalo Valenzuela Schawcroft²
Rodrigo Castillo Iturra¹, Fernando Contreras González¹

RESUMEN

El síndrome de dispersión pigmentaria (SDP) y el glaucoma pigmentario (GP), son entidades clínicas con prevalencias mayores a las descritas inicialmente. Afectan aproximadamente a un 2,45% de la población caucásica, típicamente a personas jóvenes y miopes. Esta condición se caracteriza por la liberación de pigmento por el iris, atribuido a un contacto iridozonular en pacientes que presentan algún grado de fragilidad en el epitelio pigmentario del iris y goniodisgenesia. Este pigmento se distribuye en el segmento anterior; especialmente en el cristalino, endotelio corneal y trabéculo, en donde puede provocar, en conjunto con la goniodisgenesia, un aumento la presión intraocular (PIO) y eventual desarrollo de glaucoma. Existen diferencias en los distintos reportes y ensayos clínicos; desde la publicación inicial en 1949, por Sugar y Barbour, que describe el GP como una entidad rara, el riesgo de progresión de SDP a GP, el papel en el ejercicio como factor que eleva la PIO en estos pacientes, y el beneficio real de la iridotomía láser como prevención del aumento de la PIO y/o del desarrollo del glaucoma.

INTRODUCCION

En 1949, Sugar y Barbour¹ publican “glaucoma pigmentario, una entidad clínica rara”, actualmente muchos coincidirán que tanto el GP como el SDP son entidades que se presentan más frecuente que en la descripción original. La triada clásica del GP consiste en defectos de transiluminación iridiana, depósitos de pigmentos denso en el trabéculo y en el endotelio corneal (huso de Krukenberg). Este síndrome es más prevalente en pacientes jóvenes - miopes.

Estas entidades pueden ser consideradas como la progresión de la misma enfermedad. Se define al SDP como la condición carac-

terizada por la dispersión de pigmento en cámara anterior secundario a una disrupción del epitelio pigmentado del iris, provocados por una zónula anterior elongada, que permite el roce mecánico del iris con el cristalino² y la configuración cóncava de la periferia iridiana que aumenta el contacto iridozonular (no siempre observable al momento del diagnóstico)³. El SDP puede progresar elevando la PIO “hipertensión ocular pigmentaria” y a su vez provocar un GP, que es la neuropatía óptica glaucomatosa en asociación a esta condición. Esta definición no incluye la etiología congénita que para algunos autores es la génesis de esta entidad.²⁵

1.- Médico Oftalmólogo, Hospital Barros Luco –Trudeau, clínica IOARES

2.- Médico Oftalmólogo, clínica IOARES.

EPIDEMIOLOGIA

El SDP y GP afectan típicamente a jóvenes miopes y son más prevalentes en caucásicos. Un punto en que se pueden diferenciar es la predominancia según sexo. A diferencia del SDP, el cual es igual de frecuente tanto en hombres como en mujeres, el GP presenta una prevalencia mayor en hombres (78% a 93% de los pacientes con GP)⁴. Sin embargo no hay acuerdo general de la prevalencia en el SDP en relación al sexo, de hecho faltan publicaciones basadas en estudios poblacionales que confirmen lo expuesto.

Es aceptada la mayor prevalencia en caucásicos en comparación con población de raza negra. Sin embargo un punto a considerar es la dificultad de diagnosticar estas patologías en raza negra por la presencia de un trabéculo más pigmentado en comparación a los caucásicos.

En 1993 Rich y col. plantean que la prevalencia del SDP es lejos de ser algo poco común al realizar un screening de glaucoma en una población total de 934 individuos, encontrando una prevalencia de 2.45%⁵. En el GP la prevalencia tiende a ser menor, pero se debe considerar que muchos glaucoma en el adulto mayor han sido mal clasificados como primario de ángulo abierto (GPAA), siendo en realidad pigmentarios.

La fase activa del SDP ocurre entre la segunda y tercera década de vida cuando la acomodación juega un rol en el mecanismo de la liberación de pigmento. La fase de regresión ocurre en la etapa adulta en conjunto con el inicio de los síntomas de presbicia en donde la acomodación se va perdiendo, lo que contribuye a la disminución de la liberación de pigmento. En esta etapa se puede observar una disminución o hasta la desaparición de la transiluminación iridiana, la PIO puede normalizarse y el grado de pigmentación del trabéculo puede disminuir, incluso se puede solo observar en el trabéculo superior; "signo de pigmentación reversa", por lo cual es fácil entender que estos pacientes llegada cierta edad se les puedan clasificar como GPAA o glaucoma de tensión normal⁶.

Los valores de riesgo de progresión de SDP a glaucoma fluctúan entre un 10% a 50% según diversos estudios. Siddiqui y colaboradores, en un estudio poblacional, encuentran una tasa de conversión de solo el 10% a 5 años y de un 15% a 15 años⁴, valores que se podrían acercar más a la realidad si consideramos la tasa de sub diagnóstico que tienen estas patologías⁵.

ETIOLOGÍA Y PATOGÉNESIS

Krukenberg en 1899 consideraba al SDP como una anomalía congénita que predispone la aproximación de la membrana pupilar con la córnea en la embriogénesis temprana. Ya en 1901 Von Hippel plantea que el pigmento es la causa de la obstrucción del humor acuoso con la consecuente elevación de la PIO. En 1979, Campbell propone el trauma mecánico en el epitelio iridiano secundario al roce con la zónula durante los movimientos del iris. Actualmente la teoría mecánica ha sido corroborada por estudios con UBM que muestran el bloqueo pupilar reverso y su relación con el pestañeo⁷, como también se ha publicado en el 2003 por Sayako y col. que existe una elongación de la zónula anterior como causa mecánica de la disrupción del epitelio pigmentado⁸. Ampliamente se aceptó la presencia de un iris elongado como contribuyente a la liberación de pigmento, situación objetada por Trastman en una publicación del 2010, en la cual objetó un mecanismo geométrico como causa del desarrollo del SDP. Independiente de los nuevos estudios la teoría mecánica por sí sola no explica la cadena de eventos que sucede en el SDP hasta la aparición del GP.

Desde 1980 se ha descrito familias con SDP, se ha reportado herencia autosómica dominante¹¹ y recesiva en GP, descritas en cuatro generaciones de familias, por otro lado, hasta la fecha no hay suficiente evidencia que confirme la historia familiar como un factor de riesgo significativo en la conversión de SDP a GP.

En 1996, Ritch plantea la hipótesis genética,

en donde se postula que debe existir un gen que afecte algún aspecto del desarrollo del ojo en el tercer trimestre de la gestación, lo cual explica la asociación del SDP con degeneración en lattice y desgarros retinales. En 1997 y 1998 Andersen identificó 2 genes (de 5 candidatos) en el cromosoma 7y18 como causantes del SDP^{12,13}, mutaciones en estos genes pueden provocar la concavidad iridiana y la elongación de las zónulas que terminan por producir el SDP. El GP ha sido asociado en varios estudios con mutaciones en el gen MYOC.¹⁴ Es posible que muchos casos de SDP/GP resultan de un combinación de mutaciones en más de un gen. De los estudios de Andersen, solo un 30% de los pacientes con la mutación en el cromosoma 7 desarrollo GP, lo que sugiere que puede existir además, un factor ambiental¹⁰.

En este mismo contexto, Sampaolesi plantea que el GP es un tipo de glaucoma congénito de herencia autosómica recesiva y penetrancia variable, que se manifiesta en forma tardía (glaucoma congénito tipo III). La presencia de goniodisgenesia es la principal causa para su desarrollo. Este trabéculo anómalo, per-se, puede originar el daño glaucomatoso, pero además es incapaz de “filtrar” el exceso de pigmento que se produce en esta condición con el eventual resultado de un aumento de la presión intraocular y el desarrollo de glaucoma²⁵.

ROL DEL EJERCICIO

Lempert y col. en 1967 plantearon que en ojos normales el ejercicio disminuye la PIO¹⁵. Schenker en 1980 reporta que en pacientes con SDP/PG el ejercicio induce una liberación de pigmento que resulta en una significativa elevación de la PIO, el mecanismo propuesto es por un aumento de la concavidad iridiana que induce la liberación del pigmento¹⁶. Estas observaciones se han usado como base para la recomendación del tratamiento profiláctico (tanto médico como iridotomía láser) previo al ejercicio¹⁷. Controversialmente dos estudios prospectivos, en pacientes que realizaron

dos horas de ejercicios, mostraron que hay liberación de pigmento pero no aumento de la PIO^{16,18}. Sin embargo se requiere mayor evidencia para clarificar estas diferencias.

El tratamiento médico que se ha planteado tradicionalmente es el uso de pilocarpina con el objetivo de disminuir el roce mecánico del iris con la zónula, sin embargo su uso debe ser cauteloso. Para Sampaolesi el uso de mióticos está contraindicado debido al riesgo de producir desprendimiento de retina en estos pacientes que tienen una mayor asociación a lesiones predisponentes²⁵.

IRIDOTOMIA LASER

Kurwa en 1984 fue el primero en reportar el éxito de la iridotomía láser (IL) periférica en pacientes con GP19, en donde se elimina el contacto irido-lenticular. Pero fue en 1991 con Campbell que este procedimiento se popularizo. Él noto que el iris se aplanaba eliminando la concavidad posterior y por lo tanto el bloqueo pupilar reverso al igual las presiones entre la cámara anterior y posterior¹⁷, con lo cual se previene que se siga liberando pigmento. Gandolfi y Vecchi mostraron luego de 2 años de seguimiento que la IL bajaba la PIO en más de 5 mmHg en pacientes con SDP. La ventaja de la IL fue más significativa en pacientes < de 40 años, probablemente porque a mayor edad pueden estar en la fase de regresión. Otro estudio publicado el 2001 señala que la IL en el SDP puede disminuir los peak de presión pero no disminuye la PIO basal.

La IL periférica por sí sola no es la respuesta universal para el tratamiento del SDP/GP, desafortunadamente no tiene efecto en todos los pacientes²¹. Un estudio reciente controlado, prospectivo y randomizado de 116 pacientes con SDP y 3 años de seguimiento, concluye que la IL no previene el desarrollo de GP en pacientes con SDP, sin embargo se requiere de estudios de mayor seguimiento para considerar esta conclusión.

Por otro lado, una publicación realizada el 2005 por el equipo de Reistad, Shields,

Campbell y Ritch, concluye que su estudio ("de tipo retrospectivo") no entrega evidencia a favor del beneficio de la IL en el control a largo tiempo de la PIO en pacientes con GP, se requiere de más estudios prospectivos a largo plazo para determinar la real utilidad en este grupo de pacientes²².

tener presente que la trabeculoplastía laser es una opción válida en estos pacientes y en su modalidad selectiva tiene que ser efectuada con las precauciones antes señaladas.

TRABECULOPLASTÍA LASER

Trabeculoplastía Láser argón (TLA), está ampliamente demostrada que es efectiva en el GP¹⁷, la razón de esto es por la gran cantidad de pigmento en el trabéculo, que absorbe mejor la energía del láser. La TLA parece ser más efectiva en pacientes jóvenes, a diferencia de lo que ocurre en el GPAA(17). El efecto de la TLA disminuye en el tiempo, siendo efectiva en el 45% de los pacientes a 6 años²³.

La trabeculoplastía láser selectiva (TLS) presenta una ventaja de menor daño en el trabéculo, en comparación con el TLA. Sin embargo en el 2005, Harasymowycz reporta que el TLS causa un marcado y persistente incremento de la PIO en algunos pacientes con GP y se requirió cirugía de trabeculectomía²⁴. Por lo tanto el TLS debe ser realizado con precaución en pacientes con GP y requieren un seguimiento post-láser continuo.

DISCUSION

Por lo que hemos revisado, es lógico plantear que el SDP y el GP están dentro de un síndrome evolutivo en el cual aún no se aclaran los factores de riesgo de progresión independientes de la PIO. La patogénesis de este síndrome tiene tanto un componente mecánico, genético como probablemente ambiental, en donde la presencia de goniodisgenesia, en conjunto con una liberación aumentada de pigmento, desencadenan la cascada de eventos que terminan con el daño en el nervio óptico.

Frente a la diferencia que encontramos en la literatura en relación a realizar una IL periférica, es recomendable realizarla cuando se documente un bloqueo reverso. Hay que

BIBLIOGRAFÍA

1. Sugar HS, Barbour FA. Pigmentary glaucoma: a rare clinical entity. *Am J Ophthalmol* 1949;32:90-6.
2. Long anterior zonules and pigment dispersion. Moroi, Sayoko E. et al. *American Journal of Ophthalmology*, Volume 136, Issue 6, 1176 - 1178
3. The concave iris in pigment dispersion syndrome. Lance Liu, Ee Lin Ong, Jonathan Crowston. *Ophthalmology*. 2011 January; 118(1): 66–70.
4. Siddiqui Y, Ten Hulzen RD, Cameron JD, et al. What is the risk of developing glaucoma from pigment dispersion syndrome? *Am J Ophthalmol*. 2003;135:794-9.
5. Ritch R, Steinberger D, Liebmann JM. Prevalence of pigment screening. *Am J Ophthalmol* 1993; 115:707-710.
6. Schacknow P, Samples J. *The Glaucoma Book, a Practical, Evidence-Based Approach to Patient Care*. Springer 2010, P. 499-505.
7. Yip LW, Sothornvit N, Berkowitz J, et al. A comparison of interocular differences in patients with pigment dispersion syndrome. *J Glaucoma* 2009;18:1-5.
8. Sayako E. Moroi, Kurt K Lark, Paul A. Sieving. Long Anterior Zonules and Pigment Dispersion. *Am J Ophthalmol* 2003;136:1176-1178.
9. Trastman-Caruso E, Doriraj S, Barocas VH, et al. Pigment Dispersion Syndrome Patients Do Not Have Larger-than-normal Irides. *J Glaucoma*. 2010;19:493-6.
10. Lascaratos Et Al. The Genetics of Pigment Dispersion Syndrome and Pigmentary Glaucoma. *Surv Ophthalmol* 58 (2) March-april 2013.
11. Howell AM, Damji KF, Dohadwala AA, et al. Familial occurrence of pigment dispersion syndrome. *Can J Ophthalmol*. 2001;36:11-7.
12. Andersen Js, Pralea AM, DelBono EA, et al. A gene responsible for the pigment dispersion syndrome maps to chromosome 7q35-q36. *Arch Ophthalmol*. 1997;115:384-8
13. Andersen JS; Parrish R, Greenfield D, et al. A second locus for pigment dispersion syndrome and pigmentary glaucoma maps to 18q11-q21. *Am J Hum Genet* 1998;63:A279.
14. Alward WLM, Kwon YH, Khanna CL, et al. Variations in the myocilin gene in patients with open-angle glaucoma. *Arch Ophthalmol*. 2002;120:1189-97.
15. Lempert P, Cooper KH, Culver JF; Tredici TJ. The effect of exercise on intraocular pressure. *Am J Ophthalmol* 1967; 63:1673-6.
16. Schenker HI, Luntz MH, Kels B, Podos SM. Exercise-induced increase of intraocular pressure in the pigmentary dispersion syndrome. *Am J Ophthalmol* 1980; 89:598-600.
17. Nuwan Niyadurupola, David C. Brodway. Pigmentary syndrome and pigmentary glaucoma, a major review. *Clin Experiment Ophthalmol*. 2008 December, 36(9): 868-882.
18. Haynes WL, Johnson AT, Alward WLM. Inhibition of exercise-induced pigment dispersion in a patient with the pigment dispersion syndrome. *Am J Ophthalmol* 1990;109:599-601.
19. Kurwa B. Presented at Residents' Day, University of Texas at Galveston, 1984.
20. Gandolfi SA, Vecchi M. Effect of a Yag laser iridotomy on intraocular pressure in pigment dispersion syndrome. *Ophthalmology* 1996; 103: 1693-5.
21. Jampel HD. Lack of effect of peripheral laser iridotomy in pigment dispersion syndrome. *Arch Ophthalmol* 1993; 111:1606.
22. Resitad CE, Shields MB, Campbell DG, Ritch R, Wang JC, Wand M, American Glaucoma Society Pigmentary Glaucoma iridotomy Study Group. The influence of peripheral iridotomy on the intraocular pressure course in patients with pigmentary glaucoma. *J Glaucoma* 2005; 14: 255-9.
23. Ritch R, Liebmann J, Robin A et al. Argon laser trabeculoplasty in pigmentary glaucoma. *Ophthalmology* 1993; 100:909-13.
24. Harasymowycz Pj, Papamatheakis DG, Latina M, de Leon M, Lesk MR, Damji KF. Selective laser trabeculoplasty (SLT) complicated by intraocular pressure elevation in eyes with heavily pigmented trabecular meshworks. *Am J Ophthalmol* 2005; 139: 1110-13.
25. R. Sampaolesi, J. Zárate, J. R. Sampaolesi. *The Glaucomas, Volume I Pediatric Glaucoma*. Springer 2009. Cap. 20, Pag. 331-364.

Ciprodex®

CIPROFLOXACINO - DEXAMETASONA

UN PRODUCTO DE INVESTIGACIÓN **SAVAL**^{1,2}

Único disponible en suspensión y ungüento oftálmico

Planta Farmacéutica Saval

Tecnología de Punta

Certificada según
normas Internacionales



GARANTÍA
IN✓IMA



1.- Arch Ch Oft 1995, 52(2):147-152. | 2.- Arch Ch Oft 2007, 64(1,2):89-95

Información completa para prescribir disponible para el cuerpo médico en www.saval.cl
y/o a través de su representante médico. Material promocional exclusivo para médicos y químicos farmacéuticos.

Unidad | **Oftalmología**

■ www.saval.cl

Fabricado y distribuido por
Laboratorios Saval S.A.



SUERO AUTÓLOGO EN PATOLOGÍA DE SUPERFICIE

Lara Díaz, A.¹, Cristian Cumsille U.²

RESUMEN

Objetivo: revisión de la bibliografía disponible en la actualidad que sustente la posibilidad y viabilidad de la preparación de suero autólogo para el tratamiento de la patología de superficie ocular en el Hospital San Juan de Dios.

Método: Revisión bibliográfica.

Resultados: La utilización de suero autólogo en colirio ha sido referida por muchos autores como una terapia nueva y efectiva en el manejo de enfermedades de la superficie ocular. El suero autólogo presenta unas propiedades mecánicas y bioquímicas similares a las de la lágrima y, como ésta, contiene componentes que tienen un efecto benéfico en la reparación de las células epiteliales de la superficie ocular.

Conclusiones: Los distintos estudios publicados muestran una importante variabilidad tanto en la eficacia de esta terapia como en la metodología de preparación y aplicación.

Palabras clave: Suero autólogo, superficie ocular, ojo seco, epitelio corneal.

INTRODUCCIÓN

Las patologías que afectan a la superficie ocular representan una gran proporción de las consultas oftalmológicas. En este sentido, el uso de distintas armas terapéuticas para enfrentarles es de suma importancia.

Los beneficios del suero autólogo en el tratamiento de pacientes con patología de superficie ocular se conoce desde 1984 gracias a Fox et al., quien describió su uso en pacientes con ojo seco, pero no fue hasta

1999, cuando Tsubota et al.^{1,2} describieron su uso en defectos epiteliales persistentes y Sd. Sjögren, que se retomó el estudio del uso, propiedades y los mecanismos de acción subyacentes del suero autólogo.

Mientras que la nutrición de la córnea es suplementada por el humor acuoso, los factores de crecimiento, vitaminas y neuropéptidos son secretados por las glándulas lagrimales, asegurando la proliferación, migración, y diferenciación del epitelio de la superficie

1.- Médico Residente Oftalmología Universidad de Chile, Campus Occidente, Hospital San Juan de Dios.

2.- Médico Oftalmólogo del Hospital San Juan de Dios

ocular. Además, la lágrima aporta proteínas que participan en procesos inflamatorios, como la Fibronectina, factores del complemento y proteínas antimicrobianas, como la Lactoferrina e Inmunoglobulinas. Con todo esto, la lágrima posee propiedades lubricantes, mecánicas, además de epiteliotrópicas y antimicrobianas³. Por lo anterior, las lágrimas artificiales por sí solas no son suficientes para promover una adecuada epitelización.

La utilización del suero autólogo en oftalmología viene marcada por la necesidad de encontrar sustitutos lagrimales que, además de humidificar, aporten otros componentes presentes en la lágrima y que se encuentran disminuidos en casos de ojo seco.

PROPIEDADES DEL SUERO AUTÓLOGO

Una de las primeras cosas a resaltar del suero autólogo, es la similitud físicoquímica que posee con la lágrima fisiológica. Es así que ambas poseen un pH de 7,4 y comparten una osmolaridad prácticamente igual, siendo 298 ± 10 para la lágrima y 296 para el suero. Múltiples son los componentes del suero autólogo que se propone tienen efecto trófico sobre los epitelios de la superficie ocular al actuar modelando la proliferación de células epiteliales del limbo y córnea⁴. De éstos, los que se piensa tienen una mayor importancia son el Factor de Crecimiento Epitelial (EGF), el factor β Transformante del Crecimiento de los Fibroblastos (TGF- β), la vitamina A, la fibronectina, la albúmina, la $\alpha 2$ macroglobulina, el Factor de Crecimiento Derivado de Plaquetas (PDGF-AB), neuropéptidos como la sustancia P y el factor de crecimiento tipo insulina 1. El EGF acelera el proceso de migración de las células epiteliales^{5,6}, y tiene efectos

antiapoptóticos⁷. Está presente tanto en la secreción lagrimal basal como refleja⁸, con una concentración algo inferior a la que presenta en el suero autólogo. El TGF- β está implicado en los procesos de reparación epitelial y estromal, siendo su concentración en suero casi 3 veces mayor que la encontrada en la lágrima⁹. La vitamina A prevendría la metaplasia escamosa de los epitelios². Su concentración en suero es muy superior a la encontrada en la lágrima. Por otra parte, proteínas como la albúmina han demostrado actividad antiapoptótica¹⁰, mientras que la $\alpha 2$ macroglobulina presenta actividad anticlagenasa¹¹. La fibronectina es reconocida como uno de los factores más importantes en migración celular¹², encontrándose en suero muy superiormente que en la lágrima. Además el suero autólogo contiene factores neuronales como la sustancia P y el factor de crecimiento tipo insulina 1 que parecen estar implicados en la migración y adhesión del epitelio corneal¹³. El PDGF-AB se activa intracelularmente mientras es secretado por los gránulos alfa de las plaquetas tras su activación y favorece la mitosis y la cicatrización. El suero autólogo contiene también inmunoglobulinas (IgG), lisozima y factores del complemento que le aportan efecto bactericida y bacteriostático.

En la siguiente tabla, modificada de Geerling et cols.³, se muestra una comparación de las propiedades entre la lágrima y el suero autólogo antes descritas:

Comparación de la Propiedades Bioquímicas entre la Lágrima Normal y el Suero Humanos		
	Lágrima	Suero
pH	7.4	7.4
Osmolaridad (SD)	298 (10)	296
EGF (ng/ml)	0.2-3.0	0.5
TGF- β (ng/ml)	2-10	6-33
Vitamina A (ng/ml)	0.02	46
Lisozimas (ng/ml) (SD)	1.4 (0.2)	6
IgA superficie (μ g/ml) (SD)	1190 (904)	2
Fibronectina (μ g/ml)	21	205

Tabla 1. Comparación de la Propiedades Bioquímicas entre la Lágrima Normal y el Suero Humanos
 EFG: Factor de Crecimiento Epidérmico; TGF- β : Factor Transformante del Crecimiento de Fibroblastos

INDICACIONES

Ojo seco severo. En la revisión realizada, casi todos los autores reportan una mejoría subjetiva considerable tras sólo 48 horas después de iniciar el tratamiento. Tsubota et al., reporta una rápida mejoría de los síntomas y de las tinciones con rosa de bengala, fluoresceína y test de Schirmer, y un empeoramiento progresivo de éstos tras 4 semanas de suspendida la aplicación², estos resultados son concordantes con los obtenidos por Poon et al.¹¹. Se han encontrado más beneficios en pautas de dosificación de gotas 8 veces al día frente a 4 veces al día, por lo que se sospecha que los efectos sean dosis dependientes.

Defectos epiteliales persistentes (DEP) de diversas etiologías¹¹. Se define como DEP como un defecto epitelial que tiene más de 2 mm de diámetro y que dura más de dos semanas sin responder a la terapia con lágrimas, lentes de contacto, etc. Se ha visto como la terapia con suero autólogo reduce

considerablemente la duración de los DEP. Así, el 63% de los DEP tratados con esta terapia curaron en menos de un mes frente a los 7,2 meses de media que tardaron en curar los DEP que fueron tratados con terapia convencional¹¹.

Queratopatía Neurotrófica. En 2004, Matsumoto et al., encuentran como el defecto epitelial cicatrizó completamente en 17,1 \pm 8,0 días, mejorando la sensibilidad de la córnea (estesiómetro de Cochet-Bonnet), pasando de 11,8 \pm 11,6 mm antes del tratamiento a 30,0 \pm 22,9 mm después del tratamiento¹⁴.

Erosiones corneales recurrentes. La aplicación de suero autólogo disminuye la tasa de recurrencias. En un trabajo de 11 pacientes se vio que la tasa de recurrencias previo al tratamiento era de 5 episodios, la que bajó drásticamente a un promedio de 0,27 a 9,7 meses de seguimiento promedio¹⁵.

Otros usos. Se ha asociado a cirugías reconstructiva de la superficie ocular como Trasplante de limbo, trasplante de membrana

amniótica, queratopatía penetrante en pacientes con síndrome de Stevens-Johnson o penfigoide ocular cicatricial, contribuyendo a la estabilidad del epitelio corneal¹⁶, como también en el manejo del ojo seco asociado a enfermedad injerto contra huésped, en donde se encuentra una mejoría clínica

subjetiva muy rápida¹⁷, siendo algo más lenta la desaparición de la queratopatía punctata¹⁸. En el tratamiento de la úlcera de Mooren y de la queratoconjuntivitis límbica superior, algunos autores han encontrado una respuesta adecuada al tratamiento en más del 80% de los pacientes¹⁹.

BIBLIOGRAFÍA

1. Tsubota K, Goto E, Shimmura S, Shimazaki J. Treatment of persistent corneal epithelial defect by autologous serum application. *Ophthalmology* 1999; 106: 1984-1989.
2. Tsubota K, Goto E, Fujita H, Ono M, Inoue H, Saito I, et al. Treatment of dry eye by autologous serum application in Sjogren's syndrome. *Br J Ophthalmol* 1999; 83: 390-395.
3. Geerling G, MacLennan S, Hartwig D. Autologous serum eye drops for ocular surface disorders. *Br J Ophthalmol* 2004; 88: 1467-1474.
4. Kruse FE, Tseng SC. Serum differentially modulates the clonal growth and differentiation of cultured limbal and corneal epithelium. *Invest Ophthalmol Vis Sci* 1993; 34:2976-2989.
5. Van Setten GB, Tervo T, Tervo K, Tarkkanen A. Epidermal growth factor (EGF) in ocular fluids: presence, origin and therapeutical considerations. *Acta Ophthalmol Suppl* 1992; 202: 54-59.
6. Pastor JC, Calonge M. Epidermal growth factor and corneal wound healing. A multicenter study. *Cornea* 1992; 11: 311-314.
7. Collins MK, Perkins GR, Rodriguez-Tarduch G, Nieto MA, Lopez-Rivas A. Growth factors as survival factors: regulation of apoptosis. *Bioessays* 1994; 16: 133-138.
8. Ohashi Y, Motokura M, Kinoshita Y, Mano T, Watanabe H, Kinoshita S, et al. Presence of epidermal growth factor in human tears. *Invest Ophthalmol Vis Sci* 1989; 30:1879-1882.
9. Yoshino K, Garg R, Monroy D, Ji Z, Pflugfelder SC. Production and secretion of transforming growth factor beta (TGF-beta) by the human lacrimal gland. *Curr Eye Res* 1996; 15: 615-624.
10. Shimmura S, Ueno R, Matsumoto Y, Goto E, Higuchi A, Shimazaki J, et al. Albumin as a tear supplement in the treatment of severe dry eye. *Br J Ophthalmol* 2003; 87:1279-1283.
11. Poon AC, Geerling G, Dart JK, Fraenkel GE, Daniels JT. Autologous serum eyedrops for dry eyes and epithelial defects: clinical and in vitro toxicity studies. *Br J Ophthalmol* 2001; 85: 1188-1197.
12. Nishida T, Ohashi Y, Awata T, Manabe R. Fibronectin. A new therapy for corneal trophic ulcer. *Arch Ophthalmol* 1983; 101:1046-1048.
13. Nishida T, Nakamura M, Ofuji K, Reid TW, Mannis MJ, Murphy CJ. Synergistic effects of substance P with insulin-like growth factor-1 on epithelial migration of the cornea. *J Cell Physiol* 1996; 169: 159-166.
14. Matsumoto Y, Dogru M, Goto E, Ohashi Y, Kojima T, Ishida R, Tsubota K. Autologous serum application in the treatment of neurotrophic keratopathy. *Ophthalmology* 2004; 111: 1115-1120.
15. del Castillo JM, de la Casa JM, Sardina RC, Fernandez RM, Feijoo JG, Gomez AC, et al. Treatment of recurrent corneal erosions using autologous serum. *Cornea* 2002; 21: 781-783.
16. Tsubota K, Satake Y, Ohshima M, Toda I, Takano Y, Ono M, et al. Surgical reconstruction of the ocular surface in advanced ocular cicatricial pemphigoid and Stevens-Johnson syndrome. *Am J Ophthalmol* 1996; 122: 38-52.
17. Ogawa Y, Okamoto S, Mori T, Yamada M, Mashima Y, Watanabe R, et al. Autologous serum eye drops for the treatment of severe dry eye in patients with chronic graft-versus host disease. *Bone Marrow Transplant* 2003; 31: 579-583.
18. Rocha EM, Pelegrino FS, de Paiva CS, Vigorito AC, de Souza CA. GVDH dry eyes treated with autologous serum tears. *Bone Marrow Transplant* 2000; 25: 1101-1103.
19. Goto E, Shimmura S, Shimazaki J, Tsubota K. Treatment of superior limbic keratoconjunctivitis by application of autologous serum. *Cornea* 2001; 20: 807-810.

Latof®

LATANOPROST

Efectivo control de la presión intraocular

Latof-T®

LATANOPROST TIMOLOL

Sinergia Antiglaucomatosa



Planta Farmacéutica Saval

Tecnología de Punta

Certificada según normas Internacionales



Garantía **INVIMA**

Información completa para prescribir disponible para el cuerpo médico en www.saval.cl y/o a través de su representante médico. Material promocional exclusivo para médicos y químicos farmacéuticos.



DESPRENDIMIENTO DE RETINA REGMATÓGENO PEDIÁTRICO

Sofía Vásquez H.¹, Andrés Contreras O.²

RESUMEN

El desprendimiento de retina regmatógeno (DRR) pediátrico tiene una incidencia estimada en 0,38 a 0,69 por 100 mil habitantes por año, en un 40% asociado a trauma ocular, con predominancia del sexo masculino. La asociación a miopía está presente en un 44%. La consulta es generalmente tardía, ya sea por síntomas visuales, estrabismo o leucocoria, entre otros. Es frecuente encontrar mala agudeza visual, DRR con compromiso macular, proliferación vitreoretinal (PVR) avanzada y afectación subsecuente del ojo contralateral. Siempre se debe descartar como etiología: trauma ocular, alta miopía, anomalías congénitas del desarrollo, cirugías oculares previas, dermatitis atópica o idiopática. El tratamiento se enfoca al éxito visual y anatómico, y descartar compromiso contralateral. La técnica quirúrgica recomendada, dado las características del vítreo en la infancia, es la cirugía clásica, reservándose la vitrectomía para los casos más complejos. Evidentemente, el tratamiento no termina en la cirugía, sino que los esfuerzos posteriores se dirigen a evitar la ambliopía: refracciones seriadas, evitar el estrabismo secundario a la cirugía y controlar la aparición de catarata secundaria.

INTRODUCCIÓN

El DRR es una causa de baja visión de niños y adolescentes infrecuente. Ésta fluctuaría entre 0,38 a 0,69 casos por 100.000 habitantes al año según diversas series. Por lo mismo, los estudios y series publicadas en la literatura científica se basan en revisiones de casos retrospectivos, de lo cual se depende que tampoco existen estudios comparativos respecto a cuáles serían las mejores opciones terapéuticas para estos pacientes¹.

EPIDEMIOLOGÍA

En adultos la tasa de desprendimiento de retina se encuentra en torno a los 12,4 casos por 100 mil habitantes según reportes internacionales. En niños, esta tasa es mucho menor, se estima entre 0,38 a 0,69 por 100 mil habitantes por año, correspondiendo entre un 0,5 a un 8% de todos los desprendimientos de retina de la población general.

Respecto a los factores predisponentes, un 40% estaría en relación a un trauma ocular, de los cuales un 60 a 80% corresponde al sexo

1.- Residente segundo año de Oftalmología, Universidad de Chile, Hospital San Juan de Dios

2.- Residente segundo año de Oftalmología, Fundación Oftalmológica Los Andes

masculino. En adultos, el trauma sólo explica un 11% de los casos. De todas las etiologías, hasta un 44% de los niños presentan miopía (ya sea miopía leve o moderada, una alta miopía o bien asociada a una enfermedad congénita)¹.

PRESENTACIÓN CLÍNICA

Como se mencionará más adelante, la presencia de diálisis retinales inferiores y la ausencia de desprendimiento de vítreo posterior, provocan una progresión mucho más lenta de la pérdida visual. Sólo un 40 a 70% de los pacientes refieren síntomas visuales específicos, lo cual se atribuye a que en la edad pediátrica no es infrecuente la no verbalización de los síntomas. Muchas veces la consulta se debe a un hallazgo de mala visión al ocluir un ojo. Esto genera una consulta tardía, por lo tanto, un retraso en el diagnóstico, encontrándonos generalmente con DRR totales con compromiso macular hasta en un 75 a 80% y la presencia de PVR hasta en un 60%, con presencia de líneas demarcatorias y macroquistes. La agudeza visual es considerablemente peor pre y postcirugía en relación a pacientes adultos, y no es infrecuente el DRR bilateral, que se caracteriza por un corto periodo entre la afección de ambos ojos. No hay que olvidar en niños menores de 5 años la leucocoria y el estrabismo secundario como motivos de consulta².

ETIOLOGÍA

Trauma ocular

Se considera la principal causa subyacente de DRR infantil y adolescente: hasta un 40% presenta antecedentes de trauma ocular reciente. En general, se trata de traumas contusos, principalmente relacionados a deportes con balón. Debido al firme soporte vítreo, son más tardíos en relación al desprendimiento traumático del adulto. Una serie taiwanesa reportó un 90% de sexo

masculino, con un promedio de edad de 12 años. Se recomienda sospechar esta etiología cuando al examen físico el fondo de ojo se encuentre sin alteraciones predisponentes³.

Alta miopía

Aparentemente se trata de la segunda causa predisponente en niños, con predominancia del género masculino y un promedio de edad de presentación de 14 años³. Alok et al realizó un estudio prospectivo descriptivo en 30 niños italianos menores de 10 años con miopía mayor a -8 esferas sin otros factores de riesgo de desprendimiento de retina, con el objetivo de caracterizar los hallazgos de la periferia retinal al fondo de ojo. Encontró en un 33% alguna lesión periférica, principalmente degeneración en Lattice (20,4%) y blancos sin presión (11,1%), seguidos de agujero retinal con líquido subretinal (3,7%) y tuftvitreo-retinal (3,7%). Sólo un 1,9% presentó desprendimiento de vítreo posterior. Hallazgos papilares, tales como atrofia peripapilar, crescentes miópicos, estafilomas posteriores o inclinación del disco, se reportaron en un 38,9%, y hallazgos maculares, tales como cambios del epitelio pigmentario retinal, cicatrices, membranas epirretinales, agujero macular o líneas falciformes, se observaron en un 16,7%. Casi un tercio de muestra tuvo un fondo de ojo normal (29,6%)⁴. Sin embargo, no existe evidencia actual respecto al manejo de dichas lesiones en población pediátrica.

Anormalidades congénitas o del desarrollo

Dependiendo de la población estudiada nos encontraremos con distintas tasas de prevalencia. En occidente se reporta un 35 a 65% como causa de desprendimiento de retina infantil, en tanto en asiáticos, donde hay una mayor prevalencia de alta miopía, solo un 12 a un 17% se justifica por enfermedades congénitas. En promedio, estos desprendimientos de retina se dan en

edades más tempranas (aproximadamente menores de 8 años), y abarca un amplio número de patologías en el diagnóstico diferencial, de las cuales es muy importante destacar el retinoblastoma, la cual debe ser descartada en todo niño menor de 5 años con desprendimiento de retina. En la tabla 1 se muestra un listado de enfermedades que pueden causar un desprendimiento de retina. Se trata de pacientes con una licuefacción del vítreo anormal, y una adhesión vítreo-retinal más fuerte, con mayor incidencia de desprendimientos de retina complejos². El síndrome de Stickler es la causa más frecuente según referencias occidentales. Se trata de una enfermedad de transmisión principalmente autosómica dominante que afecta la producción de colágeno. Se han determinado hasta ahora 3 genes involucrados: COL2A1, COL11A1 y COL12A1, el primero representando la mayoría de los casos (75%).

Enfermedades congénitas o del desarrollo potencialmente causales de desprendimiento de retina pediátrico
Enfermedad de Stickler
Síndrome de Marfán
Toxoplasmosis
Toxocara
Enfermedad de Coats
Retinoblastoma
Retinopatía del prematuro
Coloboma coroideo
Retinosquisis juvenil asociada al X
Enfermedad de Wagner
Vitreoretinopatía erosiva
Retinopatía exudativa familiar
Síndrome Morning Glory
CMV
Síndrome de Down

Las manifestaciones sistémicas incluyen osteoartritis y afecciones auditivas. En cuanto a lo oftalmológico, es frecuente la alta miopía, las cataratas precoces, la degeneración en lattice, los desgarros retinales gigantes y el desprendimiento de retina. Se subdivide en 3 tipos, el tipo I es el más frecuente (75%), caracterizado clínicamente por la presencia de vítreo membranoso con membrana fibrilar retrolenticular que se extiende a la pars plana y retina periférica, cursando hasta en un 73% con desprendimiento de retina regmatógeno². El síndrome de Marfán es otra causa frecuente reportada en la literatura, y probablemente se trate de una de las más comunes a nivel nacional. Corresponde a una mutación autosómica dominante del gen de fibrilina 1, con manifestaciones multisistémicas. Característicamente, se describen extremidades y dedos largos, hiperlaxitud articular, aneurismas y disección aórtica y prolapso de la válvula mitral como las más importantes. A nivel oftalmológico, en un 50 a 80% de los casos presentan una subluxación de cristalino no traumática y un 20% miopía axial mayor de -20 esferas. Se considera como factores de riesgo para desprendimiento de retina la alta miopía, la ectopia lentis por sí sola, y la realización de cirugía correctora para subluxación. Hasta un 70% puede llegar a presentar desprendimiento de retina bilateral con desgarros gigantes².

Cirugía previa

Debido a la escasa casuística, hasta ahora se trata de una causa mal documentada. Dependiendo de las series, correspondería entre un 10 a un 60% de los casos. Entre las cirugías descritas se encuentra: cirugía de catarata congénita (extracapsular con un 0,02 a un 3,6% de riesgo de desprendimiento de retina), vitrectomía por pars plana, reparación de trauma ocular, shunt tubo Molteno, Trabeculectomía, drenaje supracoroideo y la queratoplastia penetrante^{1,5}.

Idiopático

Esta causa hace referencia a la ausencia de alta miopía, trauma ocular, antecedente de cirugía, enfermedad congénita del desarrollo o atopia. En Italia se realizó un estudio retrospectivo de 154 ojos de 154 niños con desprendimiento de retina entre 4 y 13 años de edad. Se efectuó un seguimiento de entre 16 a 18 años, midiendo como outcome primario la agudeza visual y el éxito anatómico, y como outcome secundario la descripción de las características al fondo de ojo inicial. La mayoría de los casos se situó entre los 10 y los 13 años, con una clara predisposición al sexo masculino (74%). Un 33% presentó mácula off, 56% proliferación subretinal y sólo 1 caso presentó desprendimiento de vítreo posterior. El 61% de los casos correspondía a diálisis retinales menores de 90°, seguido de agujeros atróficos retinales (18%), diálisis mayores de 90° (12%), desgarro retinal único (6%) y desgarros retinales múltiples (1%). La mayoría de las diálisis menores a 90° se encontraron en la retina inferotemporal, y sobre el 50% de los casos de diálisis mayores de 90° en retina inferior⁵.

Dermatitis atópica

En series de casos japoneses se ha descrito como factor etiológico, causando desde un 3 a un 9% de los desprendimientos de retina pediátricos, atribuyéndose al trauma repetitivo que causa el grataje ocular por prurito. En promedio, se trata de niños de 12 años, con diálisis retinales entre un 50 a un 75% de los casos. En un 40% existe asociación con miopía mayor de -3 esferas³.

TRATAMIENTO

Los objetivos quirúrgicos son los mismos que en adultos: liberar tracciones, aplicar la retina neurosensorial al epitelio pigmentario retinal y lograr su adhesión. Idealmente antes de planificar la cirugía, se debe realizar una revisión de la periferia exhaustiva, incluso

bajo anestesia general. Errera et al realizaron un estudio retrospectivo en 109 niños con desprendimiento de retina regmatógeno menores de 18 años candidatos a cirugía clásica como procedimiento primario. Se realizó un seguimiento de 13 años, midiendo como outcome la agudeza visual y el éxito anatómico post cirugía. Se observó que tras la primera cirugía clásica se logró aplicación de la retina en un 73%, con una aplicación final de un 88% (considerando otras cirugías posteriores, tales como un segundo explante escleral o vitrectomía). El mayor éxito primario se logró en pacientes con cirugía previa y trauma ocular (100% y 80% respectivamente), y en pacientes con diálisis y agujeros redondos (82% y 68%). En el análisis por edad se observó que en el grupo entre 16 y 18 años la tasa de éxito luego de la primera cirugía fue mayor, sin diferencias significativas entre las causas subyacentes al desprendimiento de retina. Las cifras publicadas no son distantes a lo publicado previamente, y parece ser prudente realizar una aproximación inicial con explante escleral. Incluso sólo el implante de banda otorga un éxito en torno al 70 a 80%. Por lo tanto, es ideal evitar la vitrectomía lo máximo posible, dado que: 1) la hialoides posterior está muy adherida a la superficie retinal, siendo más difícil provocar un desprendimiento de vítreo durante la cirugía, y provocando que permanezca vítreo remanente con formación de membranas de tracción y contracción de desgarros; 2) la presencia de un vítreo más compacto que en el adulto ayuda a la tamponamiento de la retina y a la reabsorción del líquido subretinal tras la cirugía clásica, 3) la alta tasa de catarata luego de la vitrectomía, aun considerando que mucho de estos casos se trata de niños que pudieran desarrollar ambliopía al corto plazo⁶. La vitrectomía debería reservarse para casos complejos, como desgarros o lesiones posteriores, desgarros múltiples, agujero macular, PVR C o mayor, etc. En caso de realizar ésta última, el taponador más

empleado es la silicona, dado la dificultad del reposo en niños y la mayor duración que el gas. Para el tratamiento de las lesiones retinales, éstas se realizan de igual modo que en pacientes adultos (fotocoagulación o crioterapia).

Tal como se mencionó, el éxito anatómico tras el tratamiento ronda el 70 a 80%, y la agudeza visual final se encuentre entre un 30 a un 40% entre 20/200 y 20/400. Es de suma importancia tratar la ambliopía, sobre todo en pacientes con DR mácula off. Es necesario realizar refracciones seriadas con corrección con lentes al aire o lentes de contacto, incluso cuando se ha usado el aceite de silicona como tamponador. Otros factores que pueden causar ambliopía son el estrabismo secundario a la banda de silicona y la catarata secundaria^{2,6}.

PRONÓSTICO

Gonzales et al analizaron 46 ojos de 45 niños menores de 18 años con desprendimiento de retina regmatógeno de forma retrospectiva.

Se observó que son factores pronósticos estadísticamente significativos en cuanto a peor resultado anatómico: la menor edad, factores predisponentes para desprendimiento de retina, la agudeza visual inicial, el mayor tamaño del desprendimiento de retina, el número de desgarros y la presencia de PVR⁷.

CONCLUSIONES

El desprendimiento de retina regmatógeno es una patología infrecuente, caracterizado por la consulta tardía, el compromiso macular, proliferación vítreoretinal y malas agudezas visuales, que en muchas ocasiones se asocia a patología sistémica. Por lo tanto, los esfuerzos deben enfocarse a lograr el éxito anatómico tras la cirugía – idealmente cirugía clásica si las condiciones lo permiten–, lograr la mejor agudeza visual corregida, evitar la ambliopía y prevenir el desprendimiento de retina contralateral con una revisión exhaustiva al diagnóstico y en controles sucesivos.

BIBLIOGRAFÍA

1. Fivgas GD, Capone A Jr. Paediatric rhegmatogenous retinal detachment. *Retina*. 2001;21:101–106
2. Wenick, Adam S., and David E. Barañano. "Evaluation and Management of Pediatric Rhegmatogenous Retinal Detachment." *Saudi Journal of Ophthalmology* 26.3 (2012): 255–263.
3. Chang PY1, Yang CM, Yang CH, Huang JS, Ho TC, Lin CP, Chen MS, Chen LJ, Wang JY. Clinical characteristics and surgical outcomes of pediatric rhegmatogenous retinal detachment in Taiwan. *Am J Ophthalmol*. 2005 Jun;139(6):1067-1072.
4. Alok S. Bansal, G. Periferal retinal findings in highly myopic children < 10 years of age. Baker Hubbard III. *Retina*. 2010;30: 515-519
5. Ripandelli G1, Bruno M, Cupo G, Stirpe M. Childhood idiopathic retinal detachment: Surgical procedures and postoperative outcomes after long-term follow-up. *Retina*. 2010 Jul-Aug;30(7):1144-51
6. Errera, M. H., Liyanage, S. E., Moya, R., Wong, S. C., & Ezra, E. (2015). Primary scleral buckling for pediatric rhegmatogenous detachment. *Retina*. 2014; 0: 1-9
7. Chistine R. Gonzales, Sureet Singh, Fei Yu, Allan E. Kreiger, Anurag Gupta, Steven D. Schawartz. Pediatric rhegmatogenous retinal detachment. Clinical Features and Surgical Outcomes. *Retina*. 2008; 28: 847-852.

MATUCANA ESQUINA HUÉRFANOS

La esquina del clínico

¿Es el “Tango” un buen baile?

Residente: Doctor para variar en el Policlínico hoy me toco controlar 4 pacientes con Glaucoma que presentan progresión, tanto en su evaluación oftalmológica, como en su campimetría seriada. En su evaluación todos tienen la presión ligeramente elevada con tratamiento asociado que aseguran cumplir en forma regular, aunque a veces no tienen dinero para comprar sus fármacos.

Staff: Bueno es de todos conocido el cumplimiento deficitario de la terapia entre los pacientes glaucomatosos, ya sea porque no se aplican las gotas o porque no poseen dinero para su compra. Ahora cuando usted dice que poseen levemente elevada la presión ocular se refiere a la presión real o desde el punto de vista de la presión objetivo a la que quiere llegar con su tratamiento médico ajustada con su paquimetría corneal.

Residente: La verdad Doctor todos estos pacientes poseen paquimetrías corneales normales y una disminución de presión con tratamiento cercana al 30 % de su presión media inicial, gonioscopías ampliamente abiertas, con una pigmentación normal y sin la presencia de sinequias anteriores periféricas, sin pseudoexfoliación, con excavaciones papilares entre 0.5 y 0.7, muchas de ellas con alteración del anilloneuroretinal y sin antecedentes familiares o sistémicos de patología asociada. Pese a lo anterior siguen progresando.

Staff: Así es el glaucoma, complejo y con muchas áreas grises dado que múltiples factores están sumándose, más allá de la presión intraocular, por ello se define como una neuropatía óptica multifactorial.

Residente: Si bien estos pacientes han deteriorado su estado, no han presentado el cambio en forma rápida sino que en forma solapada a través del tiempo. Ahora por las limitaciones presentadas en el Servicio Público no se les ha evaluado la variabilidad de la presión durante las 24 hrs. del día con tonometría matinal, ya que habría que hospitalizarlos y todos sabemos el déficit de camas existentes en la red hospitalaria. La mayoría usan lo que tenemos disponible, es decir, una terapia fija de betabloqueador y prostaglandina.

Staff: Bueno, vale en estos pacientes agregar una tercera molécula.....?

Residente: Veo complejo que cumplan con el uso de otro fármaco, además la mayoría son pensionados y no presentan los ingresos suficientes para la compra de una tercera droga o de una combinación fija.

Staff: Es una realidad que vemos todos los días, por ello mejor pensar en una cirugía.

Residente: Pero Doctor la pendiente de cambio ha sido lenta y con ojos por lo demás

sanos, sin catarata y con una cirugía filtrante todos sabemos las complicaciones que podemos esperar, además muchos son trabajadores agrícolas con el consiguiente riesgo de infección a futuro.

Staff: Eso es muy cierto, pero yo no he hablado de cirugía filtrante, me refería a una Trabeculoplastía.

Residente: Pero Doctor yo tengo el temor que éste tipo de tratamiento genere en los pacientes la falsa sensación de curación y abandonen los controles.

Staff: Su temor es completamente justificado y lo comparto, por ello es muy importante la educación y la forma en que la terapia sea explicada a los enfermos, no se trata de un tratamiento curativo, de hecho la trabeculectomía, así como todos los procedimientos quirúrgicos en Glaucoma poseen en general fecha de “vencimiento” y en el tiempo muchos pacientes se ven obligados a reiniciar tratamiento farmacológico.

Residente: Pero Doctor la Trabeculoplastía es un procedimiento difícil de realizar?

Staff: No es un procedimiento fácil de realizar y además presenta complicaciones, pero con la ayuda de nuevas tecnologías un “baile” que parece complejo como el Tango, puede ser lo mas amigable si se usa la tecnología adecuada. Nuestro Hospital San Juan de Dios (el primero de Chile), fue uno de los primeros con contar, ya hace más de un año, con un nuevo equipo laser, como usted sabe, de nombre sugerente, Tango, un baile difícil, pero una terapia muy reproducible y sin complicaciones.

Residente: ¿Cómo funciona este equipo?

Staff: Este equipo nos permite realizar una Trabeculoplastía Selectiva Laser, proceso que utiliza una mínima dosis de energía, y que actúa directamente sobre los gránulos de pigmento de las células trabeculares, sin producir daño térmico, desencadenando una cascada inflamatoria que lleva a un rejuvenecimiento de la malla trabecular, mejorando la filtración de humor acuoso.

Staff : En realidad se puede usar en la mayoría de los casos de Glaucoma de Angulo Abierto, en algunos de ellos como terapia inicial y en otros como terapia adyuvante o para evitar una cirugía mayor. Con un éxito aproximado al 80%, logrando una disminución de la PIO similar a una gota cercana al 30%.

Residente: En vista de lo que usted me informa parece que voy a probar esta terapia en mis pacientes antes de pensar en una cirugía mayor. Muchas gracias doctor.

Staff: Por nada y recuerda siempre, el inicio de la terapia parte con la educación de nuestros pacientes.

Dr. Rodrigo Lacroix U.

TIOF[®] PLUS

TIMOLOL-DORZOLAMIDA / SAVAL

▶ PROTECCIÓN COMBINADA EN LA TERAPIA DEL GLAUCOMA

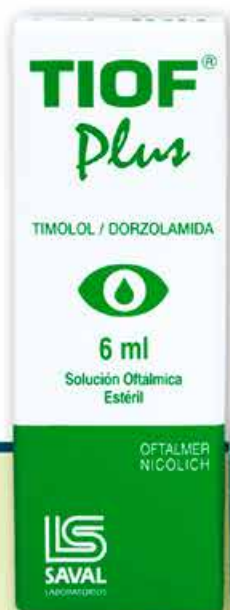Planta Farmacéutica Saval

Tecnología de Punta

Certificada según normas Internacionales



GARANTÍA
INVIMA



Dosificador Drop Control
Evita pérdida de gotas
Garantiza dosis uniformes

Información completa para prescribir disponible para el cuerpo médico en www.saval.cl y/o a través de su representante médico.
Material promocional exclusivo para médicos y químicos farmacéuticos.

Unidad | **Oftalmología**

■ www.saval.cl

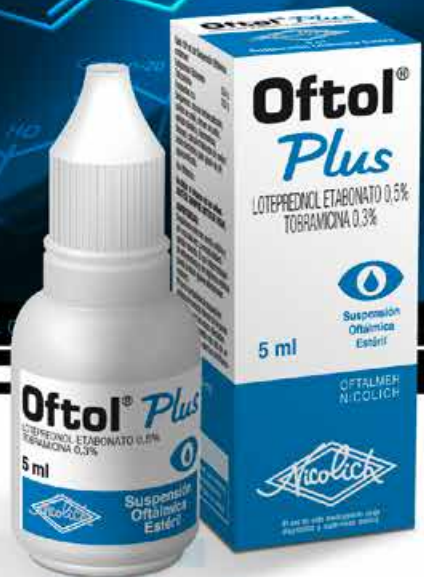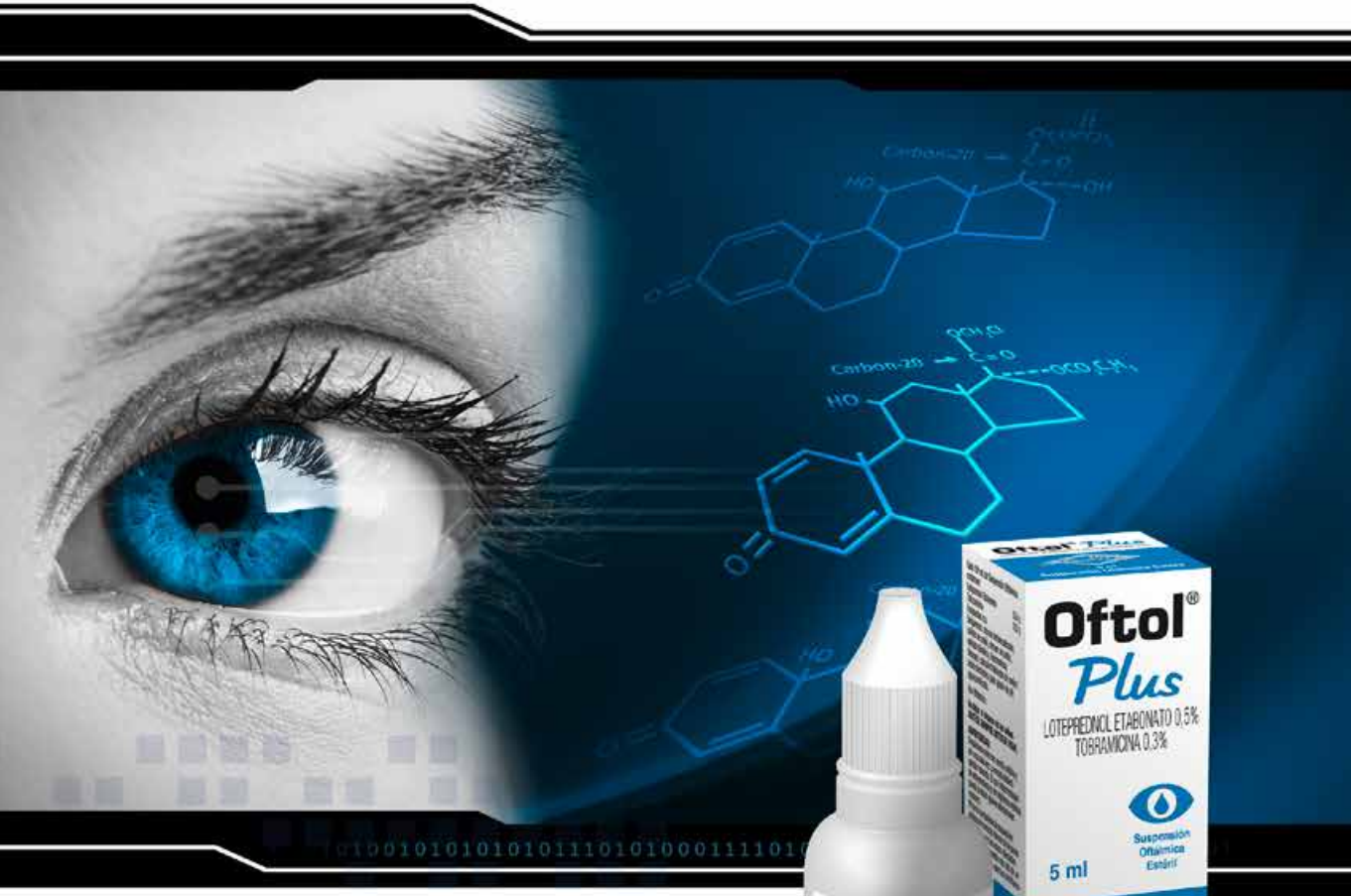Fabricado y distribuido por
Laboratorios Saval S.A.



OFTOL® *Plus*

LOTEPREDNOL / TOBRAMICINA

La combinación que da **confianza**



Planta Farmacéutica Saval

Tecnología de Punta

Certificada según normas Internacionales



Información completa para prescribir disponible para el cuerpo médico en www.saval.cl y/o a través de su representante médico.
Material promocional exclusivo para médicos y químicos farmacéuticos.

Unidad | **Oftalmología**

■ www.saval.cl

Fabricado y distribuido por Laboratorios Saval S.A.

